

# Membrana basale sottile: non sempre una diagnosi benigna

L. Massella<sup>1</sup>, F. Emma<sup>1</sup>, A. Onetti Muda<sup>2</sup>

<sup>1</sup>Dipartimento di Nefro-Urologia, Divisione di Nefrologia e Dialisi, Ospedale Bambino Gesù - IRCCS, Roma

<sup>2</sup>Dipartimento di Medicina Sperimentale e Patologia, Università degli Studi la Sapienza, Roma

## Thin basement membrane and Alport Syndrome

*Alport Syndrome (AS) is an inherited disorder of the glomerular basement membrane (GBM) transmitted as an X-linked dominant form in approximately 80% of patients. This X-linked form is caused by mutations in the collagen type IV  $\alpha 5$  gene (COL4A5) located on chromosome X; in the remainder of the cases, the autosomal, mostly recessive form, results from mutations in the collagen type IV  $\alpha 3$  gene (COL4A3) or  $\alpha 4$  gene (COL4A4) located on the 2q. Diagnostic lesions can be observed by electron microscopy (EM) and are characterized by thinning, thickening and/or splitting of the GBM. Isolated thinning of the GBM is usually associated with isolated microhematuria, a non progressive condition which has often a familial trait. Skin biopsy has also recently emerged to be a valuable alternative for the diagnosis of X-linked AS, because the  $\alpha 5$  (COL4A5) chain is also expressed in the epidermal basement membrane. A reliable diagnosis can often be achieved through combined renal and cutaneous immunohistochemical analysis, even in patients with limited clinical signs or atypical histological findings, and/or without suggestive family history. The present case report is an example of such diagnostic dilemma, where these techniques allowed to make a diagnosis despite contradictive clinical and histological features in contrast with a positive family history of renal disease. (G Ital Nefrol 2006; 23: 519-23)*

**KEY WORDS:** Hereditary nephritis, Alport syndrome, Thin basement membrane

**PAROLE CHIAVE:** Nefrite ereditaria, Sindrome di Alport, Membrana basale sottile

## Introduzione

La Sindrome di Alport (SA) è una malattia genetica della membrana basale glomerulare, la cui espressione clinica è variabile e dipende in gran parte dal tipo di trasmissione e natura delle mutazioni patogenetiche. Nell'80% circa dei casi, la malattia si trasmette in modo *X-linked* e quindi il quadro clinico è più grave nei maschi, dove conduce all'insufficienza renale terminale (IRT) dai 15 ai 35 anni di vita (1, 2), raramente dopo i 40. Nelle femmine, l'espressione clinica dipende dal grado di lyonizzazione e può variare dalla microematuria isolata e saltuaria, alla proteinuria, alla insufficienza renale cronica (IRC). Solo il 20% circa delle femmine affette raggiunge l'IRT e sempre in età adulta (3). I segni extrarenali della SA sono l'ipoacusia neurosensoriale bilaterale e progressiva ed anomalie oculari quali il lenticono o le macchie perimaculari retiniche, presenti solo nel 45-55% dei casi (4, 5).

Le forme autosomiche recessive rappresentano il 15-20% dei casi e sono caratterizzate da una progressione

rapida verso l'IRT in entrambi i sessi (5, 6). Più rare sono le forme dominanti, di cui è difficile stimare la frequenza, caratterizzate da un'alta variabilità di espressione clinica all'interno di una stessa famiglia (6, 7).

Il fenotipo *X-linked* è causato da mutazioni del gene COL4A5, che codifica per la catena  $\alpha 5$  del collagene IV (COLIV), costituente principale della membrana basale glomerulare insieme alle catene  $\alpha 3$ (COLIV) e  $\alpha 4$  (COLIV), con le quali forma una tripla elica. Mutazioni omozigoti o in doppia eterozigosi dei geni COL4A3 e COL4A4, che codificano per le catene  $\alpha 3$  e  $\alpha 4$ (COLIV), sono responsabili delle forme autosomiche recessive (8). In singola eterozigosi, queste stesse mutazioni sono causa di ematuria familiare a trasmissione autosomica dominante, dove nel tempo può anche comparire la proteinuria e una lenta evoluzione verso l'IRC in età molto adulta (6, 9-11). Dal punto di vista ultrastrutturale, queste mutazioni causano generalmente assottigliamento della membrana basale glomerulare (MBG), talvolta indicato con il termine di "malattia delle membrane sottili" (MMBS) (5, 12).

## Caso Clinico

L.D.B., maschio di 15 anni, viene alla nostra osservazione per microematuria persistente. Precedentemente, il ragazzo aveva presentato macroematurie recidivanti in corso di virus delle alte vie respiratorie. Non è presente proteinuria. L'età esatta di insorgenza della microematuria non è documentabile. La madre presenta microematuria persistente ed il nonno materno ha iniziato trattamento dialitico all'età di 41 anni per patologia renale non meglio specificata. Non vengono riferiti difetti uditivi nel genilizio materno.

## Test di verifica

### 1) Quali esami è più appropriato chiedere in base a questi elementi anamnestici?

- Dosaggio delle IgA sieriche
- Esame audiometrico e visita oculistica al probando
- Esame audiometrico e visita oculistica ai familiari affetti
- Esami urine periodici
- Tutte i precedenti.

La risposta corretta alle domande sarà disponibile sul sito internet [www.sin-italy.org/gin](http://www.sin-italy.org/gin) e in questo numero del giornale cartaceo dopo il Notiziario SIN

L'esame audiometrico ed oculistico del paziente e dei suoi familiari sono risultati normali. La funzione renale del probando è normale così come quella della madre. Il dosaggio delle IgA sieriche ha mostrato valori nella norma. Gli esami periodici delle urine nei successivi 12 mesi confermano una microematuria costante, senza proteinuria.

Nonostante questi risultati, la familiarità per IRT preoccupa e genera notevole ansia nei genitori.

All'età di 16 anni, compare per la prima volta una lieve proteinuria pari a 0.4 gr/24 ore.

## Test di verifica

### 2) Cosa avreste fatto a questo punto?

- Proseguire il controllo dell'esame urine nel tempo
- Una biopsia renale con analisi "classica" del campione di tessuto
- Una biopsia renale con indagine immunocitochimica per le catene  $\alpha$  del collagene IV
- Un'analisi molecolare del gene COL4A5
- Tutte le precedenti.

La risposta corretta alle domande sarà disponibile sul sito internet [www.sin-italy.org/gin](http://www.sin-italy.org/gin) e in questo numero del giornale cartaceo dopo il Notiziario SIN

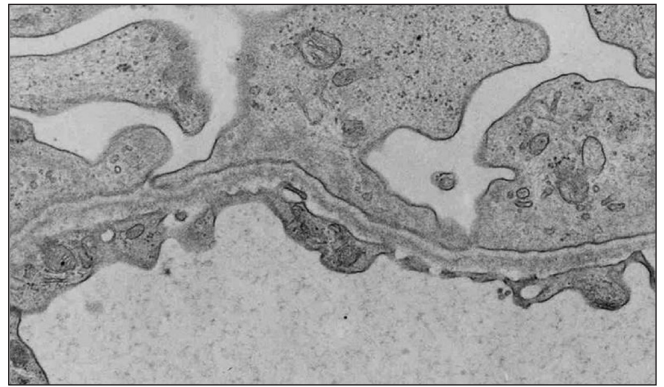


Fig. 1 - Dettaglio di assottigliamento della membrana basale glomerulare in microscopia elettronica.

L'ipotesi diagnostica più probabile è quella di una patologia della MBG. L'albero genealogico depone per una SA *X-linked*, pur non essendo frequente l'assenza di proteinuria all'età 15 anni. Una nefropatia da IgA familiare è meno probabile, ma non escludibile.

È stata eseguita una biopsia renale, che ha mostrato lesioni glomerulari minime, prive di specificità diagnostica in microscopia ottica (MO). Lo studio in immunofluorescenza (IF) ha mostrato l'assenza di depositi ed una normale distribuzione delle catene  $\alpha 3$  ed  $\alpha 5$  (COLIV). La microscopia elettronica (ME) ha evidenziato un assottigliamento delle MBG (Fig. 1).

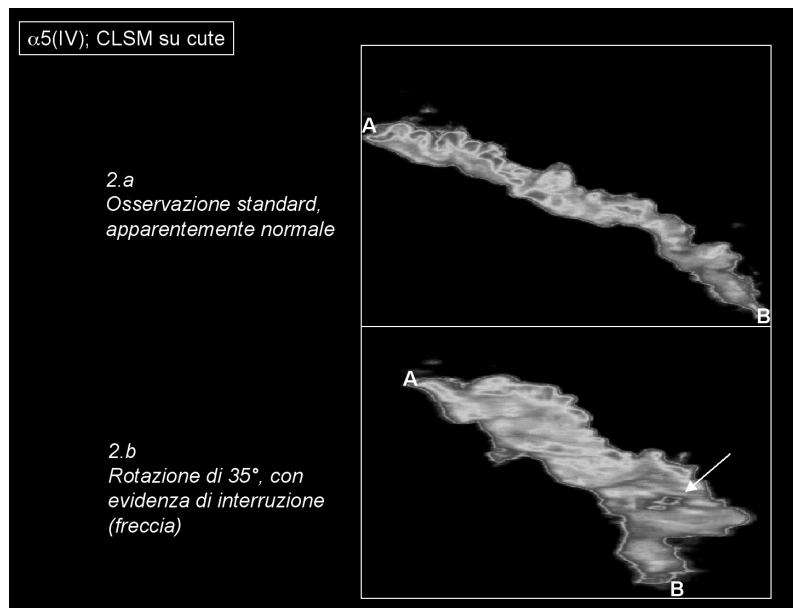
Tali reperti non sono diagnostici di una SA.

L'assottigliamento della MBG rende ragione della microematuria, ma è poco compatibile con la storia di IRT in famiglia.

Alcuni Autori mettono in discussione l'appropriatezza di una diagnosi di MMBS, evidenziando come l'assottigliamento della MBG non sia di per se patognomonico. Può, infatti, ritrovarsi in casi di ematuria familiare a trasmissione autosomica dominante, in pazienti portatori di SA recessiva, in femmine emizigoti per SA *X-linked* e anche nei loro figli maschi affetti, quando la biopsia viene effettuata molto precocemente (5, 13-15), può ritrovarsi nella nefropatia da IgA o essere addirittura secondaria ad insulti glomerulari di natura ischemica.

Di fatto, l'albero genealogico di questo paziente non consente di escludere una SA a trasmissione autosomica recessiva o dominante. Nel primo caso, il probando e la madre sarebbero portatori in eterozigosi di una mutazione dei geni COL4A3 o COL4A4, mentre il nonno materno presenterebbe queste mutazioni in omozigosi o doppia eterozigosi. Tuttavia, l'evoluzione della malattia nel nonno è stata piuttosto lenta e questo è atipico per un paziente affetto dalla forma recessiva, dove l'evoluzione in IRT è invece precoce. Nell'ipotesi di una forma di SA dominante invece, l'espressione clinica può essere molto variabile all'interno di una stessa

**Fig. 2 - 2a.** Immagine di biopsia cutanea in IF standard, dove è evidente una distribuzione normale della catena  $\alpha 5$ (COLIV) lungo tutta la membrana basale epidermica. **2b.** Lo stesso frammento osservato in microscopia confocale laser (CLSM), dove è evidente una soluzione di continuo nella distribuzione della catena  $\alpha 5$ (COLIV) nella osservazione tridimensionale del pezzo.



famiglia nelle diverse fasce di età. La normale distribuzione delle catene  $\alpha 3$  ed  $\alpha 5$ (COLIV) in questo paziente rendono meno probabile la diagnosi di SA, ma non la escludono affatto.

## Test di verifica

### 3) Quale ulteriore esame è più logico chiedere a questo punto?

- Analisi molecolare del gene COL4A5
- Analisi molecolare del gene COL4A3
- Analisi molecolare del gene COL4A4
- Biopsia cutanea per lo studio della catena  $\alpha 5$  del collagene IV
- Tutte le precedenti.

La risposta corretta alle domande sarà disponibile sul sito internet [www.sin-italy.org/gin](http://www.sin-italy.org/gin) e in questo numero del giornale cartaceo dopo il Notiziario SIN

Lo studio genetico comporta diversi limiti. Questi sono legati alla complessità dei geni che codificano per le catene  $\alpha$  del collagene di tipo IV, ognuno dei quali comprende circa 50 esoni caratterizzati da numerosi siti polimorfici ed ampie aree di omologia con le sequenze delle altre catene (8, 11, 16, 17). L'analisi genetica è dunque laboriosa e consente di identificare mutazioni con le moderne tecniche di analisi nell'80% dei casi circa (2, 18). Il sequenziamento diretto aumenta di poco la sensibilità dell'analisi, e non raggiunge il 100% di sensibilità (19). L'analisi genetica è dunque diagnostica se positiva, ma non esclude la malattia se negativa.

La biopsia cutanea è una valida alternativa. Essa è limitata alla diagnosi di SA *X-linked*, non essendo le altre catene del collagene IV espresse nella cute (20). I dati di letteratura indicano una specificità vicina al 100% ed una sensibilità di circa l'80%. Nel rimanente 20% dei casi, la distribuzione della catena  $\alpha 5$  è apparentemente normale (21). Nel caso presentato, la biopsia cutanea ha mostrato l'assenza completa di catena  $\alpha 5$  nella membrana basale epidermica (MBE), permettendo quindi di porre diagnosi di SA *X-linked*. A distanza di 1 anno, l'analisi di mutazioni per il gene COL4A5 è risultata negativa.

## Discussione

Una prima osservazione suggerita da questo caso clinico, riguarda l'importanza di datare l'epoca di insorgenza dei sintomi renali nelle patologie della MBG.

Contrariamente alla nefropatia da IgA, la microematuria compare quasi sempre nei primissimi anni di vita, spesso proprio nel primo anno di vita, indipendentemente dalla forma genetica. Pur non potendo datarne la comparsa in questo paziente, essa era probabilmente precoce. Sorprende invece l'insorgenza tardiva della proteinuria. La maggior parte dei maschi affetti da SA *X-linked*, infatti, presenta IRC o IRT tra i 15 e i 35 anni (1, 2, 22).

Esistono tuttavia casi ad evoluzione più lenta, fino ai 60 anni di vita, probabilmente legati a mutazioni meno gravi (18). Nelle forme autosomiche recessive, invece, l'IRT è molto precoce, sempre giovanile, al contrario di quelle dominanti, dove è lenta ed in età piuttosto avanzata (5, 6, 8).

La seconda considerazione è che, nei casi in cui l'albero genealogico e la storia clinica suggeriscono una trasmissione

ne legata al sesso, la biopsia cutanea è una valida alternativa diagnostica. Se positiva, infatti, consente di formulare rapidamente la diagnosi, senza ricorrere alla biopsia renale, più invasiva, né all'indagine genetica, molto più lenta e non sicuramente informativa. La biopsia cutanea può essere eseguita in anestesia locale, anche in pazienti pediatriche premedicate con creme cutanee analgesiche. La sensibilità di questa procedura è dell'80% circa nei maschi affetti, mentre nelle femmine portatrici il grado di sensibilità della metodica non è ancora noto con precisione, ma probabilmente è inferiore. Dati recenti indicano che l'analisi della cute in microscopia confocale *laser* (CLSM) permette di evidenziare soluzioni di continuità nella distribuzione della catena  $\alpha 5$ (COLIV) anche in quei pazienti affetti in cui lo studio in IF *standard* era risultato normale (23) (Fig. 2). Questo porterebbe la sensibilità della biopsia cutanea nella diagnosi di SA *X-linked* praticamente al 100%.

La terza osservazione è relativa allo studio immunisto-chimico delle catene del collagene IV a livello della MBG. Quando i reperti osservati sono patologici, questo contribuisce ad orientare la diagnosi, ma comporta dei limiti. In primo luogo, l'espressione della catena  $\alpha 5$ (COLIV) può non essere alterata nelle forme *X-linked*, come in questo paziente. Verosimilmente, questo avviene se il dominio proteico riconosciuto dall'anticorpo è normalmente espresso, pur non assumendo la proteina una conformazione terziaria idonea. Come per la cute, l'analisi in microscopia confocale della MBG consente spesso di evidenziare anomalie in casi patologici con espressione apparentemente normale (24). Inoltre, una mutazione di uno solo dei geni COL4A3/A4/A5 può condurre ad un'alterazione del riarrangiamento in tripla elica delle catene  $\alpha 3$ ,  $\alpha 4$  ed  $\alpha 5$ (COLIV) modificando quindi anche l'espressione delle altre catene non mutate e impedendo quindi di distinguere le forme *X-linked* dalle forme recessive (20, 25).

La diagnosi genetica, infine, pur rappresentando la modalità diagnostica meno invasiva, ha una sensibilità che attualmente non supera l'80% e richiede tempi lunghi, spesso poco proponibili al paziente (2, 18, 19). In caso di mutazione nota invece, è l'esame di prima scelta per gli altri familiari.

In conclusione, la SA deve sempre essere sospettata, quando l'insorgenza dei sintomi renali è molto precoce, anche in caso di storia familiare negativa ed in assenza di lesioni oculari o sordità. Gli strumenti diagnostici attualmente disponibili suggeriscono di proporre la biopsia cutanea con osservazione in microscopia confocale come esame di prima scelta, se si sospetta una forma *X-linked*. La biopsia combinata rene e cute dovrebbe essere proposta nei casi con trasmissione dubbia, tenendo anche conto che il 15% circa dei pazienti con SA *X-linked* presentano mutazioni *de novo* (13). Il valore aggiunto della biopsia cutanea in associazione alla renale è quello di dirimere il dubbio tra una forma autosomica (cute normale) e una forma *X-linked* (cute patologica).

Pertanto possiamo asserire che il modo di porre diagnosi è estremamente cambiato rispetto a 20 anni fa, quando F. Flinter suggeriva che una diagnosi certa poteva essere posta solo in presenza di almeno 3 dei 4 classici criteri proposti e cioè una storia familiare suggestiva, lesioni tipiche della MBG in ME, lesioni oculari specifiche, ipoacusia neurosensoriale bilaterale (22). Le conoscenze attuali permettono di porre, invece, una diagnosi anche nei casi con espressione clinica e/o istologica minima attraverso l'integrazione dei dati genetici e immunistochimici.

## Riassunto

La Sindrome di Alport (SA) è una malattia geneticamente determinata della membrana basale glomerulare. Nell'80% dei casi si trasmette con modalità *X-linked*, mentre in una minoranza la trasmissione può essere di tipo autosomico dominante o recessivo. I geni coinvolti nella patogenesi di questa patologia sono il gene COL4A5, che codifica per la catena  $\alpha 5$  del collagene IV per la forma legata alla X, mentre nelle forme autosomiche i geni coinvolti sono il COL4A3/A4, che codificano per le catene  $\alpha 3/\alpha 4$  del collagene IV. La diagnosi istologica classica si basa sulle alterazioni tipiche della membrana basale in microscopia elettronica (ME), quali assottigliamento, ispessimento e reduplicazioni della membrana basale glomerulare (MBG). L'assottigliamento isolato della MBG è di solito associato a microematuria isolata, spesso a trasmissione dominante ed evoluzione benigna. È noto da pochi anni come anche la biopsia cutanea possa essere utilizzata nella diagnosi di SA *X-linked*, in quanto la catena  $\alpha 5$ (COLIV), alterata nella forma *X-linked*, è espressa sia nella MBG che nella membrana basale epidermica (MBE). L'uso combinato della biologia molecolare e delle nuove acquisizioni immunistochimiche permettono oggi di accertare la diagnosi anche nei casi dubbi dal punto di vista clinico o istologico o in assenza di storia familiare. Presentiamo qui un caso clinico in cui l'unica anomalia istologica evidente era l'assottigliamento della MBG ed in cui la diagnosi di SA è stata ottenuta associando la biopsia cutanea a quella renale.

Indirizzo degli Autori:  
Dr.ssa Laura Massella  
U. O. di Nefrologia e Dialisi  
Ospedale Bambino Gesù  
Piazza S. Onofrio, 4  
00165 Roma  
e-mail: lmassella@opbg.net

## Bibliografia

1. Kashtan CE. Alport syndrome. An inherited disorder of renal, ocular and cochlear basement membranes. *Medicine (Baltimore)* 1999; 78:338.
2. Jais JP, Knebelmann B, Giatras I, et al. *X-linked* Alport syndrome: Natural history in 195 families and genotype-phenotype correlations in males. *J Am Soc Nephrol* 2000; 11: 649.
3. Grunfeld JP, Noel LH, Hafez S, et al. Renal prognosis in women with hereditary nephritis. *Clin Nephrol* 1985; 23: 267.
4. Grunfeld JP. The clinical spectrum of hereditary nephritis. *Kidney Int* 1985; 27: 83.
5. Kashtan CE. Alport Syndrome and thin glomerular basement membrane disease. *J Am Soc Nephrol* 1998; 9: 1736-50.
6. Longo I, Porcedda, Mari F, et al. COL4A3/A4 mutations: from familial hematuria to autosomal-dominant or recessive Alport syndrome. *Kidney Int* 2002; 61(6): 1947-56.
7. Van der Loop FT, Heidet L, Timmer ED, et al. Autosomal dominant Alport syndrome caused by a COL4A3 splice site mutation. *Kidney Int* 2000; 58(5): 1870-5.
8. Heidet L, Arrondel C, Forestier L et al. Structure of the human type IV collagen gene COL4A3 and mutations in autosomal Alport Syndrome. *J Am Soc Nephrol* 2001; 12:97-106.
9. Buzza M, Wang YY, Dagher H, et al. COL4A4 mutation in thin basement membrane disease previously described in Alport Syndrome. *Kidney Int* 2001; 60(6): 480-3.
10. Nomura S, Naito I, Fukushima T, et al. Molecular genetic and immunohistochemical study of autosomal recessive Alport's syndrome. *Am J Kidney Dis* 1998; 31(6): E4.
11. Boye E, Mollet G, Forestier L et al. Determination of the genomic structure of the COL4A4 gene and of novel mutations causing autosomal recessive Alport syndrome. *Am J Hum Gnet* 1998; 63: 1329-1340.
12. Liapis H, Gokden N, Hmiel P, et al. Histopathology, ultrastructure and clinical phenotypes in thin glomerular basement membrane disease variants. *Hum Pathol* 2002; 33: 836-45.
13. Massella L, Rizzoni G, DeBlasiis R, et al. *De novo* COL4A5 gene mutations in Alport Syndrome. *NDT* 1994; 9: 1408-11.
14. Norby SM, Cosio FG. Thin basement membrane nephropathy associated with other glomerular diseases. *Semin Nephrol* 2005; 25(3): 176-9.
15. Frasca GM, Soverini L, Gharavi AG, et al. Thin basement membrane disease in patients with familial IgA nephropathy. *J Nephrol* 2004;17(6): 778-85.
16. Barker DF, Hostikka SL, Zhou J, et al. Identification of mutations in the COL4A5 collagen gene in *X-linked* Alport syndrome. *Science* 1990; 248: 1224.
17. Mochizuki T, Lemmink HH, Mariyama M et al. Identification of mutations in the  $\alpha 3(IV)$  and  $\alpha 4(IV)$  collagen genes in autosomal recessive Alport syndrome. *Nat Genet* 1994; 8: 77-82.
18. Renieri A, Bruttini M, Galli L, et al. *X-linked* Alport Syndrome: an SSCP-based mutations survey over all 51 exons of the COL4A5 gene. *Am J Hum Genet* 1996; 58: 1192-204.
19. Martin P, Heiskari N, Zhou J, et al. High mutation detection rate in the COL4A5 collagen gene in suspected Alport syndrome using PCR and direct DNA sequencing. *J Am Soc Nephrol* 1998; 9(12): 2291-301.
20. Gubler MC, Knebelmann B, Beziau A, et al. Autosomal recessive Alport syndrome: immunohistochemical study of type IV collagen chain distribution. *Kidney Int* 1995; 47: 1142-7.
21. Pirson Y. Making a diagnosis of Alport's syndrome. *Kidney Int* 1999; 56: 760-75.
22. Flinter F. Alport's syndrome. A clinical and genetic study. In: *Hereditary Nephritis*, Basel Karger, 1990. pp 9-16.
23. Muda AO, Massella L, Giannakakis L, et al. Confocal microscopy of the skin in the diagnosis of *X-linked* Alport syndrome. *J Invest Dermatol* 2003; 121(1): 208-11.
24. Su J, Liu ZH, Zeng CH, et al. Quantitative analysis of type IV collagen subchains in the glomerular basement membrane of patients with alport syndrome with confocal microscopy. *NDT* 2006; 21 (7): 1838-47.
25. Heidet L, Cai Y, Guicharnaud L, et al. Glomerular expression of type IV collagen chains in normal and *X-linked* Alport syndrome kidneys. *Am J Pathol* 2000 Jun; 156(6): 1901-10.