Insufficienza renale acuta e microangiopatia trombotica

E. Imbasciati, R. Bucci, F. Barbisoni, S. Borlandelli, B. Corradi, P. Cosci, M. Farina, S. Mandolfo

Unità di Nefrologia e Dialisi, Ospedale di Lodi, Lodi

Acute renal failure and thrombotic microangiopathy (TM)

Background. *Thrombotic microangiopathy (TM) is a disorder characterized by fibrin formation and platelet aggregation in the small arteries and capillaries. Two main clinical settings are reported in association with this disorder: hemolytic uremic syndrome (HUS) and thrombotic thrombocytopenic purpura (TTP). Both conditions share common findings such as microangiopathic anemia and thrombocytopenia. HUS is more frequent in children and is mainly characterized by renal symptoms, whereas PTT is dominated by neurologic abnormalities. However, in many patients, the clinical distinction between HUS and PTT is not clear; therefore, some authors consider the two syndromes as manifestations of the same entity. In children, the most common cause of HUS is an enteric infection caused by cytotoxin-producing bacteria (mainly Escherichia coli with serotype O157:H7). This toxin—the Shiga toxin—can bind to glomerular endothelial cells and stimulate the production of cytokines and the secretion of von Willebrand factor (vWf). TM may be caused by drugs such as cyclosporin, tacrolimus, mytomicin C, ticlopidine, quinine, and oral contraceptives. It may be associated with disorders of pregnancy (severe pre-eclampsia and postpartum HUS) or with systemic disorders such as systemic lupus erythematosus (SLE), antiphospholipid syndrome, systemic sclerosis, and human immunodeficiency virus (HIV) infection. Abnormalities of the gene of complement factor H have been found in familial HUS and in some sporadic cases of HUS not associated with diarrhea. Factor H abnormalities induce an uncontrolled complement activation that can activate the coagulation cascade. In familial PTT, genetic abnormalities of the cleaving metalloproteinase of fWf ADAMTS 13 have been identified. In other patients with TTP, antibodies inhibiting this enzyme have been found. As a consequence of plasma ADAMTS 13 deficiency, unusually large vWf multimers are produced. This abnormality, in the presence of an increased shear stress, stimulates platelet adhesion and aggregation.*

Conclusions. *Knowledge of the type of causative abnormality is relevant to a therapeutic approach. Children with diarrheal HUS usually do not benefit from plasma infusion or exchange, whereas in patients with factor H or ADAMTS 13 deficiency procedures that include the administration of the lacking product and removal of the inhibiting or toxic factors, such as ultralarge vWfs, are mandatory. Potentially renal transplantation candidates should be screened for genetic defects to avoid the recurrence of TM in the graft. (G Ital Nefrol 2003; 20: 285-97)*

KEY WORDS: Acute renal failure, Thrombotic microangiopathy (TM), Hemolytic uremic syndrome (HUS), Thrombotic thrombocytopenic purpura (TTP)

PAROLE CHIAVE: Insufficienza renale acuta, Microangiopatia trombotica (MT), Sindrome emolitico uremica (SEU), Porpora trombotica trombocitopenica (PPT)

Descrizione del caso clinico

La paziente è una donna di 35 anni, ricoverata per insufficienza renale acuta (IRA) post-partum. La familiarità è negativa per ipertensione, patologia gravidica, malattie autoimmuni o trombosi; madre diabetica. Storia ostetrica: primipara; gravidanza decorsa regolarmente fino alla 36 settimana quando compare ipertensione, edemi, proteinuria, piastrinopenia (77000), segni di attivazione della coagulazione (D-dimero aumentato), ALT-AST normali. Per la gravità della sindrome ipertensiva, viene sottoposta a taglio cesareo con esito neonatale favorevole (M 2750 g).

© Società Italiana di Nefrologia

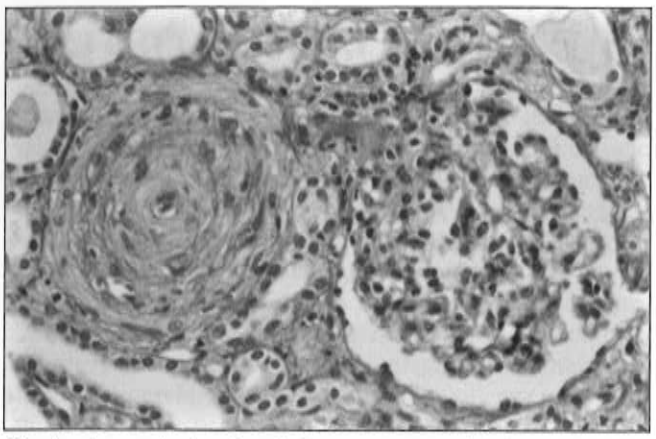

Fig. 1 - *Aspetto "onion shape" di una arteria interlobulare. Occlusione del lume vascolare. Alcuni eritrociti inglobati nella parete vascolare. Aspetto ischemico del glomerulo (AFOG x 250).*

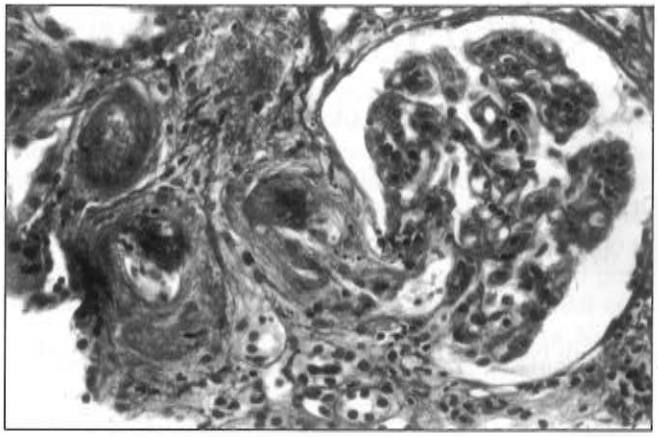

Fig. 2 - *Depositi di materiale fibrinoide nella parete di una arteriosa. Rigonfiamento dell'endotelio e proliferazione dell'intima. (AFOG x 400).*

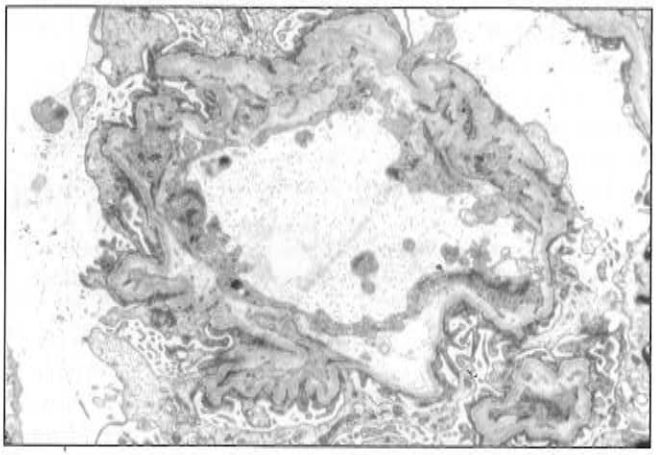

Fig. 3 - *Microscopia elettronica. Materiale elettronlucente nel sottoendotelio e nella lamina rara interna. (x 4000).*

Dopo alcune ore grave sanguinamento della ferita chirurgica che richiede trasfusioni di sangue e plasma. Viene nuovamente operata per emostasi della parete addominale. Dopo l'intervento viene trasferita in terapia intensiva per ipossia e viene ventilata per 24h. Si conferma la piastrinopenia e si riscontra anemia emolitica con emazie frammentate. Bilirubina indiretta elevata, Coombs diretto e indiretto negativo, aptoglobina indosabile.

Nell'ipotesi di una porpora trombotica trombocitopenica (PTT) inizia plasmaferesi e prednisolone (200 mg e.v. per 3 gg, quindi dosi a scalare). Si assiste ad un miglioramento della piastrinopenia e della anemia emolitica. La creatininemia, normale all'ingresso (0.87 mg/dl), aumenta progressivamente nei giorni successivi, per cui la paziente viene trasferita in nefrologia. Nelle urine proteinuria variabile (2-4 g/24 h), sedimento privo di segni di attività. Aspetto ecografico delle ombre renali nella norma. Tra le indagini eseguite si segnala: ANA 1:320(nucleolare), aDNA 102 UI/ml, aENA negativi (SSA/B, Smith, Sm, RNP, Scl70, Jo-1), ANCA negativi (aMPO e aPR3), aCL IgG e IGM a livelli inferiori agli standard di normalità, LAC negativo, Fattore Reumatoide negativo, C3-C4 nella norma. Non anomalie riferibili ad alterazioni genetiche del fattore V Leiden e della protrombina. È presente ipertensione arteriosa severa (fundus 3° grado), trattata con ACE-I, Ca antagonisti e clonidina.

Nei giorni successivi, la funzione renale peggiora ulteriormente per cui viene iniziata emodialisi con CVC dapprima femorale, successivamente in giugulare interna destra. Viene allestita una fistola a.v. distale a sin che fallisce per trombosi. Si esegue una flebografia che permette il riscontro di trombosi venosa del tronco anonimo sin (lato su cui non era mai stato posizionato alcun catetere centrale). Si programma dialisi peritoneale con inserimento di catetere di Tenckhoff. Viene eseguita biopsia renale ecoguidata.

Quadro morfologico renale

Alla microscopia ottica sono osservabili 10-12 glomeruli per sezione che dimostrano retrazione delle anse capillari come da ischemia in assenza di segni di proliferazione o di depositi. I tubuli presentano segni di atrofia, talora dilatazione e cilindri nel lume. L'interstizio appare edematoso con tratti di venule dilatati e una piccola area di infiltrazione linfo-monocitaria. Le lesioni maggiori sono a carico delle strutture vascolari. Le arterie interlobulari dimostrano un aspetto "onion-shape" dell'intima dovuto a proliferazione concentrica di miofibroblasti con riduzione del lume (Fig. 1). Alcune arteriole sono completamente obliterate per la presenza di materiale ialino. In alcuni segmenti arteriolari è presente materiale fibrinoide che include la parete e occupa il lume (Fig. 2). Alla immunofluore-

scenza si osserva Ig M, C1q e fibrina in alcuni tratti arteriolari. La microscopia elettronica conferma l'aspetto collassato delle anse glomerulari che presentano un ispessimento della lamina rara interna con accumulo di materiale elettronlucente (Fig. 3). Assenza di depositi elettrondensi. Nel complesso il quadro morfologico può essere definito con il termine di Microangiopatia Trombotica (MT).

Follow-up

A 3 mesi dall'ingresso la paziente prosegue il trattamento steroideo a basse dosi (prednisone 12.5 mg/die), aspirina 100 mg/die, antipertensivi (ACE inibitori e clonidina) e dialisi peritoneale. Il titolo degli a-DNA è sceso a 5 UI/mL (valori normali). Nei mesi successivi si assiste a una ripresa della funzione renale fino a consentire la sospensione della dialisi dopo 2 anni dall'esordio (creatinina clearance 20 mL/min). Il dosaggio degli steroidi viene ulteriormente ridotto fino a sospensione.Gli ultimi controlli dei parametri di autoimmunità dimostrano: ANA 1:320 (nucleolare), aDNA neg, aENA neg, aCL 9.6 GPL, 3.4 MPL, LAC (dRVVT) 47.1 " (v.n.<45").

Epicrisi

Il caso descritto può essere definito sul piano clinico come sindrome emolitico-uremica post-partum e sul piano istologico renale come Microangiopatia Trombotica (MT). La preeclampsia sviluppatasi nelle ultime settimane di una gravidanza evoluta peraltro in modo regolare, può aver giuocato un ruolo determinante nella attivazione di meccanismi di trombosi microvascolare. La severità del quadro ci ha indotto a ricercare fattori genetici predisponenti ad eventi tromboembolici che possono essere riscontrati con elevata frequenza nelle donne con complicazioni ostetriche (1), tuttavia la ricerca di anomalie del Fattore V Leiden e della protrombina è risultata negativa. La presenza di anticorpi antinucleo positivi e di a-DNA ad elevato titolo all'esordio costituisce un elemento suggestivo di Lupus sistemico (LES) che in alcuni casi può esordire in gravidanza, tuttavia la paziente non ha sviluppato altre manifestazioni di LES e l'aspetto istologico renale non dimostrava depositi immuni nei glomeruli. Peraltro un'insufficienza renale acuta da MT post-partum può essere espressione di una sindrome da anticorpi anti-fosfolipidi in cui la gravidanza ha costituito un momento favorente la trombosi di arteriole renali (2, 3). Nel caso della paziente questa ipotesi è stata fortemente sospettata, anche per il riscontro di una trombosi venosa spontanea, ma non è stata confermata dai dati di laboratorio, tuttavia va considerato che il dosaggio di tali anticorpi è stato eseguito dopo alcune sedute di plasmaferesi. Pertanto il caso della paziente rimane inquadrabile nell'ambito di una patologia trombotica microvascolare a genesi autoimmune, con caratteristiche cliniche che richiamano il LES, pur non rientrando nei criteri ARA.

TABELLA I - CONDIZIONI CLINICHE CORRELABILI CON UN QUADRO DI MT

HUS/TTP del bambino
- Da enterite emorragica (coliformi produttori di Shiga toxin)
- Da pneumococco produttore di neuraminidasi
- Idiopatica (talora familiare)

HUS/TTP dell'adulto
- Idiopatica (talora familiare)
- Da farmaci
  - Chemoterapici (mitomicina C, bleomicina, cisplatino)
  - Ciclosporina, Tacrolimus
  - Altri farmaci (contraccettivi orali, aIFN, chinino, ticlopidina, clopidogrel)
- Gravidanza e Post-Partum
- Infezione da HIV
- GVHD (trapianto di midollo)
- Associata a SLE o altre patologie sistemiche (Scleroderma)
- Sindrome da antifosfolipidi

Definizioni e nosografia

Il termine MT è stato coniato da Symmers (4), nel 1952 per definire un quadro istopatologico caratterizzato da occlusione di arteriole e capillari ad opera di trombi di fibrina e aggregati piastrinici in organi diversi. Il termine è stato utilizzato per indicare le lesioni riscontrabili in numerose condizioni cliniche correlabili con cause diverse che hanno in comune la caratteristica di favorire la trombosi di piccoli vasi (Tab. I). Le manifestazioni cliniche possono essere ricondotte a due quadri sintomatologici che sono stati descritti separatamente, ma hanno alcuni aspetti in comune: la sindrome emolitico-uremica (SEU) e la porpora trombotica trombocitopenica (PTT) o sindrome di Moschowitz (5). Le differenze maggiori riguardano l'età di insorgenza (la SEU è più frequente nel bambino) gli organi prevalentemente coinvolti (nella SEU il rene, nella PPT il sistema nervoso) e la presenza di segni generali (la febbre nella PPT). Gli aspetti comuni sono l'anemia microangiopatica e la piastrinopenia, riconducibili alla trombosi del microcircolo. Alcuni pazienti possono presentare contemporaneamente gravi manifestazioni neurologiche (convulsioni e coma) e insufficienza renale acuta. Per questo motivo alcuni autori considerano le due sindromi come varianti di una unica entità e propongono il termine comprensivo di SEU/PTT. Il momento unificante di questa patologia è il danno endoteliale che può essere determinato da fattori diversi e può esprimersi con un ampio spettro di manifestazioni a seconda dell'entità della lesione e degli organi

colpiti (6). Questa impostazione unitaria è stata ultimamente messa in discussione sulla base di ricerche recenti che avrebbero individuato differenti meccanismi alla base delle due sindromi (7).

Aspetti clinici

Porpora trombotica trombocitopenica

Questa forma, descritta da Moschowitz nel 1925 (8) viene definita dalla presenza di cinque segni principali: Piastrinopenia, Anemia emolitica microangiopatica, Manifestazioni neurologiche, Febbre, Alterazioni renali(9). In alcuni casi sono presenti dolori addominali. Le prime manifestazioni possono insorgere subdolamente. Ai fini diagnostici il riscontro di piastrinopenia e di anemia emolitica microangiopatica (schistocitosi, aumento dei LDH, ridotti livelli di aptoglobina con negatività del test di Coombs) sono sufficienti a far sospettare la malattia. La prognosi era considerata infausta fino all'avvento della plasmaferesi che ha cambiato il decorso evolutivo nella maggior parte dei casi. Pertanto la diagnosi precoce è importante ai fini terapeutici, date le possibilità di recupero con trattamenti plasmaferetici. Nelle forme idiopatiche, in particolare nei casi familiari la malattia può avere un decorso ricorrente. Le forme familiari generalmente si manifestano in età giovanile, ma non sono eccezionali i casi che esordiscono in età adulta, anche in relazione con il tipo di alterazione genetica (5-7).

Sindrome emolitico uremica

È stata descritta per la prima volta da Gasser nel 1955 in cinque bambini deceduti per una grave insufficienza renale acuta, che alla autopsia presentavano un quadro di necrosi corticale (10). Le segnalazioni successive consentivano di identificare due forme cliniche di SEU (11). Una prima forma, descritta in bambini in cui la SEU si sviluppava dopo un episodio di diarrea ematica, è caratterizzata da un'insufficienza renale acuta generalmente reversibile spontaneamente o dopo alcune sedute dialitiche. Spesso questi casi si sviluppano in forme epidemiche. Esempio tipico sono i casi descritti in Argentina e in Canada (12).

Oggi sappiamo che queste forme sono attribuibili ad una infezione alimentare dovuta soprattutto a particolari ceppi di *E. coli* produttori di una tossina capace di indurre un danno endoteliale denominata Verotoxin o Shiga toxin (STx, v sotto) in quanto simile ad una tossina prodotta da ceppi di *Shighella dissenteriae* (13). Casi di SEU associata a infezioni intestinali da batteri produttori di STx sono descritti anche nell'adulto (14). Una particolare preoccupazione è stata sollevata dal riscontro di focolai epidemici di enterite emorragica e SEU legata a contaminazione della carne utilizzata per la produzione di hamburger con carne infettata da *E. coli* O157:H7 (15). Una seconda forma sporadica o idiopatica è caratterizzata da un' insufficienza renale più grave, talora irreversibile e da quadri ematologici più impegnati, in qualche caso anche con manifestazioni neurologiche. In questi casi la diagnosi differenziale con la PTT può essere difficile. Inoltre, vengono descritti casi familiari che possono avere un decorso ricorrente e hanno spesso una prognosi sfavorevole, similmente ai casi non preceduti da diarrea (5, 6, 11).

SEU/TTP secondarie

Farmaci. Diversi farmaci o agenti chimici sono stati indiziati come responsabili di una SEU/TTP.

Chemoterapici. La MT è stata descritta in pazienti con neoplasie maligne trattati con regimi contenenti Mitomicina C o Cisplatino in monoterapia o in associazione con altri chemioterapici (16). Questi agenti verosimilmente esercitano un effetto tossico diretto sull'endotelio. L'eventuale concomitanza di una radioterapia può avere esercitato un ruolo favorente. Le manifestazioni cliniche si possono rivelare anche a distanza di tempo dal trattamento. Alcuni tumori inoltre, possono essere causa di per sé di anemia emolitica microangiopatica (17).

Ciclosporina e tacrolimus. La disfunzione renale è un effetto collaterale ben noto degli agenti inibitori della calcineurina. Il danno renale può essere esclusivamente funzionale o associarsi a lesioni vascolari e tubulari e interstiziali. L'arteriolopatia da ciclosporina è stata particolarmente descritta nei portatori di trapianto renale e di altri organi, ma anche in soggetti trattati per malattie autoimmuni (18). L'incidenza della MT *de novo* nelle varie casistiche di trapianto renale trattato con ciclosporina varia dal 3 al 14% e può essere associata a manifestazioni sistemiche di SEU o rappresentare un reperto istologico di biopsie renali effettuate come procedura diagnostica per un peggioramento della funzione renale o per ritardata ripresa della funzione dopo il trapianto, in assenza di sintomi sistemici. Quando sono presenti i sintomi ematologici il danno renale è più grave e può comportare la perdita dell'organo trapiantato (19). Con il tacrolimus l'esperienza è meno ampia, ma il rischio di sviluppo di MT sembra essere simile a quanto riportato nei pazienti trattati con ciclosporina (20).

Ticlopidina e Clopidogrel. Diversi casi di SEU/PTT sono stati descritti in soggetti trattati con ticlopidina. L'incidenza di questa complicazione è stata valutata con un rapporto di 1:1600 (21). La PTT compare generalmente nelle prime settimane di trattamento e comunque entro la dodicesima settimana. La sintomatologia può essere grave e si avvantaggia del trattamento con plasmaferesi. Il

Clopidogrel è una molecola simile alla ticlopidina e perciò non sorprende che possa causare simili complicazioni, anche se le segnalazioni sono più rare (22). Lo sviluppo di una SEU/PTT può apparire paradossale in soggetti trattati con farmaci antipiastrinici. La genesi di questa complicazione è riferibile alla formazione di autoanticorpi diretti contro la metalloproteinasi responsabile del clivaggio del fattore von Willebrand, meccanismo simile a quanto riscontrato in casi di PTT idiopatica (23).

Chinino. In alcuni paesi il chinino è un farmaco da banco utilizzato per il trattamento dei crampi muscolari, ma è presente anche in alcune bevande come "tonico". La SEU/PTT si sviluppa in soggetti che hanno avuto ripetute assunzioni di chinino e può avere carattere ricorrente. La sintomatologia può essere grave e comportare il trattamento dialitico e plasmaferetico (24-25) La genesi della SEU/PTT associata a chinino è stata individuata nella formazione di anticorpi antipiastrine spesso associati ad anticorpi contro eritrociti e neutrofili. Tali anticorpi formano complessi con epitopi della glicoproteina Ib/IX/V o IIb/IIIa alterati antigenicamente da un legame con il chinino (5).

Contraccettivi orali. L'associazione di una SEU con l'uso di contraccettivi estro-progestinici è stata segnalata in letteratura non recente (26). Il fenomeno è stato messo in relazione con l'effetto protrombotico degli estrogeni ed è probabile che il dosaggio utilizzato nei preparati commercializzati in passato abbia giuocato un ruolo importante.

SEU/PTT in gravidanza e post-partum

La comparsa di piastrinopenia, emolisi e disfunzione renale sono manifestazioni caratteristiche della sindrome HELLP (Hemolysis, Elevated Liver Enzyme, Low Platelets) che è considerata una variante più severa della preeclampsia (27). Questa sindrome è in effetti riconducibile a una occlusione trombotica del microcircolo interessante reni, fegato e spesso il sistema nervoso centrale. La preeclampsia e la sindrome HELLP sono annoverate tra le cause o concause di insufficienza renale acuta in gravidanza (28). Più raramente la gravidanza e il post-partum possono essere un momento favorente la comparsa di una PTT primitiva che si manifesta o recidiva in gravidanza. Sono descritti casi con più recidive in gravidanze successive. L'incidenza di SEU/PTT in gravidanza o nel post partum è di 1:25.000 (29).

Altrettanto rara è una sindrome definita con il termine di MT post-partum o *post partum renal failure.* Si tratta di un'insufficienza renale associata a SEU che si sviluppa generalmente dopo una gravidanza del tutto normale anche dopo alcune settimane dal parto. Tuttavia in alcuni casi sono riportati fattori scatenanti, come il taglio cesareo e nel 15% dei casi è segnalata una preeclampsia (30).

Un'insufficienza renale acuta nel post-partum correlata con lesioni renali microangiopatiche è stata riportata in donne con LES, specie in soggetti in cui la malattia lupica non era nota precedentemente o non adeguatamente controllata con la terapia (31). Inoltre, questa sindrome è stata riportata in associazione con il riscontro di LAC e di anticorpi anti-cardiolipina (2, 3, 33), pur in assenza di altre manifestazioni di LES. Tali casi possono essere riconducibili ad una sindrome da antifosfolipidi (APS) in cui la gravidanza ha rappresentato un fattore scatenante.

La gravidanza è una condizione paradigmatica per lo sviluppo di lesioni trombotiche del microcircolo. La gravidanza fisiologica, specie al termine è una condizione di ipercoagulabilità bilanciata da fattori che mantengono la pervietà del microcircolo. La preeclampsia, la sindrome HELLP e la SEU post-partum rappresentano verosimilmente uno spettro di condizioni nelle quali l'equilibrio della bilancia coagulatoria da un lato e dei fattori che regolano i rapporti piastrine endotelio sono alterati da meccanismi diversi. Inoltre, la gravidanza si accompagna a cambiamenti della reattività immunologica e i soggetti portatori di anomalie del sistema immunitario possono sviluppare riacutizzazioni della loro condizione.

SEU/PTT e malattie sistemiche

Il letto vascolare è un target di lesione comune a diverse malattie sistemiche e pertanto non sorprende che in alcune di esse come il LES, la APS e la sclerosi sistemica, si possa sviluppare una MT spesso clinicamente espressa da una SEU o una PTT. Nei soggetti che hanno una nefropatia lupica si possono riscontrare alla biopsia renale lesioni definibili con il termine di MT con una frequenza variabile a seconda dei criteri di identificazione delle lesioni, spesso ma non esclusivamente in associazione con la presenza di LAC o di anticorpi antifosfolipidi (34-40). Inoltre va tenuto presente che nei pazienti con LES si possono sviluppare lesioni vascolari di natura diversa. In una casistica multicentrica di 285 pazienti, Banfi et al (34) hanno riportato un' incidenza di lesioni tipiche di MT dell'8.4% mentre hanno riscontrato una arteriolopatia da immunocomplessi nel 9.5% e di vasculite necrotizzante nel 2%. Il quadro di MT può essere l'aspetto prevalente delle lesioni renali anche in assenza di lesioni glomerulari da immunocomplessi. Il riscontro di MT alla biopsia dei pazienti con LES ha un significato prognostico negativo e si accompagna spesso a ipertensione severa (34, 37, 40).

Gli anticorpi anti-fosfolipidi sono autoanticorpi diretti sia contro fosfolipidi anionici che contro proteine che si legano ai fosfolipidi, in particolare contro la ß2 glicoproteina I. Sono responsabili del fenomeno della falsa positività della reazione di Wasserman osservabile nel LES (la cardiolipina è una molecola fosfolipidica) e della presenza di Lupus anticoagulant (LAC). Questi anticorpi possono essere presenti in soggetti asintomatici o essere associati a

manifestazioni cliniche caratterizzate da fenomeni trombotici in diversi distretti venosi e arteriosi e da complicazioni della gravidanza (aborti ripetuti e morti intrauterine). Il riscontro di questi anticorpi nel LES non è correlato con il livello degli a-DNA e nei soggetti con nefrite lupica non si correla con la classe delle lesioni glomerulari (41).

Negli ultimi anni gli studi clinici hanno portato alla identificazione di una sindrome definita come sindrome da antifosfolipidi (APS) (42). Per la diagnosi di APS occorre la compresenza di un criterio clinico e un criterio laboratoristico (43). Il criterio clinico può essere rappresentato da uno o più episodi di trombosi o da complicazioni della gravidanza (una morte fetale dopo la 10° settimana o tre aborti prima della 10° settimana), il criterio laboratoristico include il riscontro di antifosfolipidi IgG o IgM a titolo medio-alto in due o più occasioni o la presenza di LAC determinato con metodiche standardizzate. La APS si può manifestare in soggetti che hanno un LES clinicamente evidente (criteri ARA) o anche in assenza di altri segni di LES (APS primaria). Può essere particolarmente grave con occlusioni arteriose di diversi distretti compreso quello cerebrale (APS catastrofica). L'interessamento renale nella APS primitiva è relativamente raro, ma probabilmente è sottostimato (44-53). È più frequente nelle forme più gravi ed è riportato nel 78% dei casi con sindrome catastrofica (52). Le manifestazioni cliniche sono spesso silenti (proteinuria e microematuria modeste) e possono portare a un' insufficienza renale progressiva. Un' insufficienza renale acuta può essere la forma di esordio della APS primitiva (53). Sono riportati casi di insufficienza renale acuta in gravidanza e nel post-partum (2, 3, 33). È stata segnalata l'associazione fra ipertensione, stenosi della arteria renale e APS primitiva.

Quadri istologici renali

La MT è una modalità di espressione di un danno dell'endotelio dovuto a cause diverse. Le lesioni caratteristiche della MT sono la presenza di microtrombi nelle arteriole e nei glomeruli, e a livello delle arterie la proliferazione concentrica di miofibroblasti e l'accumulo di materiale fibrillare che determinano un grave ispessimento dell'intima con riduzione del lume. Le lesioni possono variare a seconda del tipo di insulto vascolare, della gravità delle lesioni e della fase della malattia in cui viene colto il reperto istologico. Gli aspetti morfologici descritti con il termine di MT sono in parte sovrapponibili con quelli riportati con altri termini come nefroangiosclerosi maligna e del resto anche le manifestazioni cliniche sono parzialmente sovrapponibili.

Nella SEU del bambino sono stati riportati tre aspetti: un quadro di lesioni limitate ai glomeruli, un quadro glomerulare e arteriolare e un quadro di necrosi corticale (55). La forma glomerulare e la necrosi corticale sono più frequenti nel bambino piccolo e più frequentemente associate a infezioni intestinali, mentre i quadri caratterizzati da lesioni di arteriole o di arterie interlobulari sono più frequenti nelle forme idiopatiche. Questi aspetti rappresentano una gradazione di severità e sono correlati con la gravità del quadro clinico e con la prognosi. All'immunofluorescenza si riscontrano depositi di fibrina. Alla microscopia elettronica l'aspetto tipico è l'allargamento della lamina rara interna e la presenza nello spazio sottoendoteliale di material finemente granulare elettronlucente. Talora si forma una nuova lamina densa che delimita lo spazio sottoendoteliale; in tal modo si realizza un aspetto di doppio contorno. Materiale elettronlucente può essere riscontrato anche negli strati sottoendoteliali delle arteriole. Si possono osservare quadri di mesangiolisi. Nelle fasi più tardive si può osservare una retrazione ischemica delle anse glomerulari o una solidificazione della intera massa capillare. Talora si realizza una sclerosi segmentaria. Spesso nelle fasi tardive sono presenti dilatazioni e atrofia dei tubuli. Nell'ambito delle diverse forme di MT alcuni reperti possono essere considerati distintivo di forme specifiche come l'accumulo di materiale mucinoso nell'intima delle arterie interlobulari nei casi osservati nel rene sclerodermico.

Patogenesi

La MT è stata negli anni recenti un campo molto fertile di nuove acquisizioni. Mentre le ricerche sviluppate negli anni precedenti avevano fatto emergere alterazioni di sistemi operanti in generale nella genesi del danno vascolare come il sistema della coagulazione e fibrinolisi, i prostanoidi, l'endotelina, il complemento, negli ultimi anni le ricerche hanno consentito da un lato di identificare agenti tossici specifici come la tossina prodotta da ceppi batterici specificamente in causa nella SEU da enterocolite, dall'altro alterazioni genetiche operanti nelle forme familiari di SEU e di PTT e riscontrate anche in forme sporadiche. Queste acquisizioni hanno sicuramente importanza nell'approccio diagnostico e terapeutico di queste forme gravate spesso da una prognosi severa.

Anomalie di sintesi del fattore di vonWillebrand (vWf)

Nel 1982 Moake et al, riportarono nel plasma di pazienti con PTT recidivante la presenza di multimeri di alto peso molecolare del vWf ("unusually large") (56). Tale anomalia era presente nelle fasi di acuzie e scompariva nelle remissioni, tuttavia alcuni pazienti che presentavano frequenti recidive avevano livelli persistentemente elevati di tali multimeri che avrebbero una potente attività aggregante le piastrine (5). Il vWf è sintetizzato nelle cellule endoteliali, assemblato in grossi multimeri e immagazzinato nei corpi di Weibel-Palade. Quando la cellula endoteliale

viene stimolata, tali multimeri vengono rilasciati e sottoposti a clivaggio da parte di una metalloproteinasi identificata con il termine di ADAMTS 13 (a disintegrin and metalloprotease with thrombospondin 1-like domain) enzima prodotto a livello epatico e dotato di siti di legame con recettori delle cellule endoteliali. Nella PTT la presenza di grossi multimeri del vWf è associata a un' assenza o a una marcata diminuzione di attività di ADAMTS 13 (57-59). Questo deficit può essere dovuto a due tipi di fenomeni: nei casi di TTP congenita o familiare sono state scoperte mutazioni del gene della proteasi del vWf, mentre nei casi di PTT idiopatica sono stati riscontrati anticorpi diretti contro tale proteasi. Il deficit di ADAMTS 13 provocherebbe l'accumulo di grossi multimeri del vWf che a loro volta favoriscono la formazione di trombi piastrinici caratteristici della PTT (5, 7). È probabile che la produzione e l'immissione in circolo di grossi multimeri del vWf non sia sufficiente a spiegare totalmente il meccanismo della PTT, ma occorra l'intervento di fattori scatenanti come infezioni o alterazioni del microcircolo in grado di aumentare lo "shear-stress" (7). Lo shear stress da un lato aumenterebbe la liberazione di vWf, dall'altro modificherebbe la conformazione della molecola in modo da favorire l'interazione con le piastrine e l'endotelio (7). Il deficit di ADAMTS 13 nella PTT è stato confermato nella maggior parte dei casi rendendo così possibile l'identificazione di un meccanismo specifico differente da quello operante nella SEU, tuttavia alcuni autori hanno riscontrato livelli ridotti di ADAMTS 13 anche nella SEU (60). Queste discordanze possono essere spiegate da criteri di definizione più o meno rigorosa della sindrome clinica o dalla appropriatezza del metodo di indagine per valutare l'attività dell'enzima (7).

Verotossina o Shigatoxin (Stx)

È noto che nella maggior parte dei casi di SEU del bambino e in casi sporadici dell'adulto la malattia si sviluppa dopo un episodio di gastroenterite emorragica conseguente a infezioni da coliformi o da shighella. Nel 1983 Karmali e coll. (13) suggerirono un rapporto causativo tra l'insorgenza di SEU e infezione intestinale dovuta ad alcuni ceppi di *E. coli*, in particolare il ceppo O157:H7, produttori di verotossina o STx e responsabili di enterite emorragica. Questi germi albergano nell'intestino di bovini e altro bestiame e possono essere riscontrati nelle carni, nel latte o nei latticini non sufficientemente pastorizzati provenienti da questi animali, ma anche negli ambienti dove questi animali vivono. Epidemie di SEU sono state descritte a seguito dell' ingestione di carni contaminate (hamburger di fast-food) (15) o di contatti esterni con oggetti contaminati.

È riportata anche un' infezione da persona a persona (61). Infezioni intestinali da *Coli* sono endemiche in Argentina e in altre aree geografiche e spiegano l'epidemie di SEU descritte in queste zone.

La Stx è una proteina di 70 kD dotata di siti di legame ad alta affinità con recettori di membrana costituiti da glicolipidi (globotriaosilceramide) presenti in diversi tipi di cellule compreso l'epitelio intestinale e le cellule endoteliali. Subunità di questa tossina penetrano nella cellula dell'epitelio intestinale distruggendola, possono entrare in circolazione legate a recettori presenti anche su monociti e piastrine ed esercitare un effetto tossico sull'endotelio di vari distretti e in particolare dei vasi renali. L'azione lesiva della tossina, verosimilmente potenziata dalla liberazione di endotossine batteriche, si esercita anche mediante la liberazione di citochine, lo stimolo alla produzione di vWf da parte delle cellule endoteliali e l'attivazione di neutrofili (5). È noto tra l'altro che la neutrofilia è un indicatore prognostico sfavorevole nella SEU (62).

Anomalie del complemento

Il riscontro di bassi livelli di C3 nella SEU è noto da tempo (63, 64) Inoltre depositi di C3 nei glomeruli e prodotti di degradazione del complemento nel siero sono riscontrabili sia nelle forme associate a diarrea, che nei casi con SEU idiopatica (65). Nelle forme post-diarroiche il complemento può essere attivato sia per la via classica (immunocomplessi?) sia per la via alterna (antigeni eritrocitari lisati?) (66). Mentre nelle forme post diarrea l'ipocomplementemia è presente solo nella fase acuta, nelle forme idiopatiche recidivanti e nei casi familiari l'ipocomplementemia è presente anche al di fuori degli episodi acuti (67, 68). Queste osservazioni hanno stimolato la ricerca di anomalie genetiche del sistema complementare e hanno portato al riscontro di mutazioni del gene del fattore H (69-71) confermando le osservazioni già segnalate di una ridotta attività del fattore H in SEU familiari e sporadiche (72). Bassi livelli di C3 e anomalie del fattore H sono segnalate anche nei parenti sani dei soggetti con SEU (73). Dati finora disponibili sulle modalità di trasmissione suggeriscono l'esistenza sia di forme autosomiche recessive che autosomiche dominanti: la trasmissione recessiva è associata a SEU con esordio precoce e grave ipocomplementemia, mentre nei casi a trasmissione dominante il livello di complemento sierico può essere normale e l'insorgenza tardiva, spesso scatenata da infezioni o dalla gravidanza (5).

Il fattore H del sistema complementare è una proteina regolatrice della attivazione della via alterna. Inibisce la formazione della convertasi della via alterna o C3bBb, dissociando C3b che a sua volta viene inattivato dal fattore I. L'attivazione del complemento è un meccanismo di lesione delle superfici endoteliali e può determinare l'esposizione del subendotelio all'aggregazione piastrinica e la generazione di trombina. È probabile che le anomalie congenite del fattore H del complemento non siano di per sé la causa della SEU, in quanto sono segnalati casi di

deficit di fattore H in soggetti sani o associati ad altri disordini come la glomerulonefrite a depositi densi. Pertanto la SEU associata a tale anomalia verosimilmente richiede l'intervento di fattori scatenanti o la copresenza di altre anomalie genetiche (6).

Batteri produttori di neuraminidasi

Sono segnalati in letteratura casi di SEU associati a infezioni da *Streptococcus pneumoniae* o *Pneumococco*, germe capace di produrre neuraminidasi. Questo enzima è in grado di esporre l'antigene di Thomsen-Friedenreich, presente in forma nascosta nelle membrane degli eritrociti e di altre cellule, rendendolo immunogeno. Anticorpi IgM verso questo antigene sono stati riscontrati nei glomeruli di un bambino deceduto per SEU associata a streptococco produttore di neuraminidasi (74).

Trattamento

In base alle nuove acquisizioni sulla patogenesi della MT, è importante, quando possibile, seguire un approccio terapeutico appropriato alla tipologia della condizione morbosa.

SEU associata a diarrea. Questa forma ha generalmente una buona prognosi, soprattutto nei bambini con una terapia di supporto e con la dialisi nei casi più gravi. Non vi sono dati per suggerire trattamenti plasmaferetici. L'indicazione all'infusioni di plasma è controversa. L'effetto del plasma è stato testato nel bambino in due studi multicentrici randomizzati (75, 76). Non sono stati dimostrati vantaggi in termini di outcome, tuttavia in uno studio (75) le biopsie renali eseguite nel follow-up dimostravano una minore entità del danno istologico. Nell'adulto, anche se non vi sono studi controllati, l'infusione di plasma sembra aver migliorato la sopravvivenza (77). Il trattamento preventivo delle infezioni da *E. coli* O157:H7 con antibiotici è controindicata in quanto aumenta il rischio di sviluppo di SEU. Questa posizione non è estendibile a tutte le forme di infezioni, specie nei paesi dove sono frequenti le infezioni da shighella. Una prospettiva terapeutica interessante è l'uso di sorbenti in grado di legare la tossina a livello intestinale, attualmente in fase sperimentale (6). Non vi è dubbio che la prevenzione di queste forme risiede nelle misure di controllo del bestiame e del trattamento delle carni e dei latticini.

SEU familiare e idiopatica. Laddove sia evidente la familiarità il trattamento razionale consiste nel somministrare plasma fresco congelato contenente il fattore H del complemento, tuttavia i dati di letteratura sono deludenti in assenza di studi controllati del resto impossibili, data la rarità della malattia e le difficoltà nel porre una diagnosi eziologica certa in tempi rapidi. Gli studi riportano casistiche di pazienti trattati sia con plasmaferesi che con infusioni di plasma con risultati non soddisfacenti quanto a prevenzione delle ricadute e progressione dell'insufficienza renale (5). In assenza di certezza sulla natura della malattia la plasmaferesi è il trattamento più opportuno.

In futuro è ipotizzabile la disponibilità di fattore H purificato ricombinante.

PTT familiare e idiopatica. I trattamenti con plasmaferesi e infusioni di plasma hanno contribuito a cambiare radicalmente la prognosi di questa forma (78-80). La superiorità della plasmaferesi rispetto alle infusioni è stata sostenuta in uno studio (78), tuttavia occorre considerare che la plasmaferesi consente la somministrazione di maggiori quantità di plasma. Inoltre lo studio menzionato non consentiva di distinguere i casi di origine genetica. In effetti un' impostazione razionale della terapia di queste forme dovrebbe tener conto del tipo di disturbo all'origine della malattia. Nel caso delle forme con difetto genetico di ADAMTS 13 il trattamento razionale è l'infusione di plasma contenente la metalloproteinasi. Per contro nelle forme in cui si presume che il difetto di ADAMTS 13 sia dovuto ad un anticorpo è indicata la plasmaferesi, in associazione con una terapia steroidea o immunosoppressiva. La plasmaferesi potrebbe comunque avere un razionale per rimuovere i multimeri di grosso peso molecolare del vWf. In assenza di una diagnosi certa e di fronte ad un quadro clinico tipico di PTT l'indicazione alla plasmaferesi è mandatoria. Occorre somministrare plasma congelato povero di piastrine oppure la frazione criosupernantante del plasma, che contiene una minore concentrazione di multimeri di vWf e una maggiore concentrazione di metalloproteinasi (81). Anche plasma trattato con una miscela di solvente organico e di detergente sembra essere efficace. Nelle forme recidivanti superata la fase acuta una infusione di plasma ogni tre settimane sembra essere sufficiente (5). Alcuni casi di PTT idiopatica sembrano essere resistenti alla plasmaferesi e agli immunosoppressori. Trattamenti alternativi sono stati suggeriti come la ciclofosfamide, la vincristina, alte dosi di immunoglobuline, immunodsorbimento su colonna e la splenectomia. Recentemente in un caso resistente a plasmaferesi e immunosoppressori è stata riportata una remissione persistente con l'uso di un monoclonale anti CD 20 (82).

Forme secondarie. Il trattamento plasmaferetico associato a steroidi o ad altri immunosoppressori appare indicato nelle forme di MT associate a LES e alla presenza di anticorpi anti-fosfolipidi. Nelle forme di APS primaria il trattamento plasmaferetico associato a steroidi va riservato alle fasi acute, mentre nel lungo termine sono indicati gli anticoagulanti orali e gli antipiastrinici. Anche nella sindrome HELLP e nella MT post partum è stata proposta la plasmaferesi eventualmente associata a steroidi, tuttavia non sono disponibili studi controllati, date le difficoltà di impostazione di un trial in queste patologie.

Trapianto renale. Il trapianto renale viene generalmente preso in considerazione nei pazienti che hanno avuto un'evoluzione verso l'uremia terminale specie se di giova-

ne età come è il caso di pazienti affetti da SEU. Tuttavia occorre considerare i rischi di un insuccesso legato alla recidiva della malattia primitiva eventualmente aggravati dalla reazione immunitaria del trapianto o dalla terapia con ciclosporina che può favorire fenomeni occlusivi del microcircolo renale. L'esperienza dimostra che il trapianto può essere effettuato con successo nei casi di SEU post-infettiva, mentre nei casi di SEU familiare o idiopatica comporta un elevato rischio di recidiva (83-85). È importante in tal senso identificare i portatori di difetti genetici, per i quali il trapianto appare controindicato.

Considerazioni generali

La terapia mirata sulla base di fattori patogenetici è una prospettiva da perseguire laddove possibile, ma ancora inapplicabile in molti casi. Nella realtà concreta l'evidenza di un fattore causale preciso sussiste solo nei casi conseguenti a colite emorragica batterica o nei soggetti in cui sia già stato identificato il difetto genetico. Negli altri casi la terapia deve mirare al controllo dell'evento che verosimilmente ha un ruolo maggiore e pertanto il trattamento con plasmaferesi rimane la terapia di riferimento. In futuro il trattamento potrebbe essere guidato da maggiore disponibilità di risorse diagnostiche e terapeutiche. La diagnosi potrebbe essere supportata da test laboratoristici rapidi per il dosaggio della attività del fattore H del complemento, della metalloproteinasi del vWf, degli anticorpi per lo stesso antigene e da strumenti di identificazione della mutazione genetica. La negatività di tali fattori potrebbe stimolare la ricerca di una neoplasia occulta o di una infezione misconosciuta. La terapia potrebbe disporre di prodotti sostitutivi della sostanza mancante. In attesa di tali disponibilità il clinico dovrà avvalersi della esperienza finora acquisita che comunque è ricca di suggerimenti utili e ragionevoli.

Riassunto

La MT è una condizione patologica caratterizzato dalla formazione di fibrina e aggregati piastrinici nel distretto arteriolo-capillare, correlabile con cause diverse che comportano un danno endoteliale e occlusione di piccoli vasi in organi diversi. Le manifestazioni cliniche possono essere ricondotte a due quadri sintomatologici: la SEU e la PTT. Le due sindromi hanno in comune l'anemia microangiopatica e la piastrinopenia. Le differenze maggiori riguardano l'età di insorgenza (la SEU è più frequente nel bambino) e gli organi prevalentemente coinvolti (nella SEU il rene, nella PPT il sistema nervoso). In molti casi è difficile differenziare le due forme, per questo alcuni autori considerano le due sindromi come varianti di una unica entità. Nel bambino la causa più comune di SEU è una infezione intestinale da *E. coli* (in particolare il ceppo O157:H7) produttori di Shiga toxin. Tale tossina può legarsi agli endoteli dei glomeruli ed è in grado di attivare la produzione di citochine e la secrezione del vWf. Tra le cause di MT sono inclusi farmaci, (ciclosporina, tacrolimus, mitomicina C, ticlopidina, chinino, contraccettivi orali), la gravidanza (grave preeclampsia e MT post partum), il LES, la sindrome da antifosfolipidi e la sclerodermia e l'infezione da HIV. Nelle SEU familiari e in alcuni casi sporadici non associati a diarrea, sono stati trovati difetti genetici del fattore H del complemento. L'attivazione del complemento, non controllata a causa della anomalia del fattore H porta ad un' attivazione del sistema di coagulazione. Nella PTT familiare è stata riscontrata una anomalia della metalloproteinasi ADAMTS 13 che controlla il clivaggio del vWf secreto dalla cellule endoteliali. In altri casi di PPT sono stati riscontrati inibitori di questo enzima (anticorpi). Il deficit genetico o acquisito di ADAMTS 13 determina anomalie di dimensioni e di conformazione del vWf, anomalie che in presenza di un aumentato *shear stress* producono aggregazione piastrinica. Queste scoperte sono importanti per la terapia. Nella SEU da colite emorragica del bambino è sufficiente una terapia di supporto ed eventuale emodialisi. Nelle SEU e PTT familiari è necessario infondere plasma con o senza plasmaferesi. Nelle forme idiopatiche sporadiche o ricorrenti è d'obbligo la plasmaferesi per la rimozione di eventuali inibitori e sostituzione di fattori mancanti. L'accertamento di eventuali disturbi genetici è particolarmente importante nel caso di potenziali candidati al trapianto per il rischio di recidiva di MT nel rene trapiantato in soggetti portatori della anomalia.

Domande e commenti

Paolo Altieri
(Ospedale Brotzu, Cagliari)

Vorrei avere qualche chiarimento sulla terapia plasmaferetica della paziente. In particolare non sarebbe stato utile un trattamento aferetico più intensivo?

Enrico Imbasciati

La paziente ha eseguito inizialmente solo 3 sedute di plasmaferesi, data la storia clinica di una preeclampsia sviluppatasi nell'ultima settimana prima del parto. Con questa ipotesi l'anemia emolitica microangiopatica avrebbe dovuto regredire completamente dopo il parto. Successivamente la plasmaferesi è stata ripresa con altre 6 sedute e di nuovo interrotta per l'insorgenza di sepsi da catetere centrale. Non c'è dubbio che la paziente si sarebbe giovata di un trattamento aferetico più intensivo soprattutto nella fase iniziale della malattia.

Claudio Ponticelli
(IRCCS Ospedale Maggiore, Milano)

Nel trapianto renale oltre a casi di microangiopatia

trombotica che si associano ai tipici sintomi della sindrome emolitico-uremica, vi sono casi "locali" caratterizzati clinicamente solo da progressivo peggioramento della funzione renale senza segni sistemici come anemia, emolisi e piastrinopenia. Uno studio recente (19) riporta una prognosi migliore per questi casi di SEU localizzata al trapianto rispetto alla SEU con sintomi sistemici. Tuttavia, l'assenza di sintomi e segni periferici rende difficile sospettare una microangiopatia trombotica localizzata al rene trapiantato. In assenza di una diagnosi corretta la causa scatenante, generalmente rappresentata dall'uso di inibitori della calcineurina o da TOR-inibitori, non viene rimossa con conseguente progressivo danno funzionale che può essere erroneamente attribuito ad una nefropatia cronica del trapianto. Ne discende che ogni peggioramento della funzione del trapianto non provocato da cause facilmente riconoscibili (uropatia ostruttiva, linfocele etc) dovrebbe comportare una biopsia renale per impostare appropriate variazioni terapeutiche. Sei d'accordo con questa impostazione ?

Enrico Imbasciati

La questione è molto importante e si riconduce a quella più generale della diagnosi differenziale tra tossicità da calcioneurinici e rigetto. Di fronte ad un peggioramento funzionale persistente una diagnosi di rigetto comporterebbe un aumento del dosaggio del farmaco che risulterebbe catastrofico in presenza di lesioni microangiopatiche da ciclosporina o tacrolimus, d'altro canto la riduzione del dosaggio potrebbe riaccendere un rigetto latente. La biopsia è quindi fondamentale nella gestione del paziente, anche per l'inadeguatezza delle indagini non invasive, compreso il livello plasmatico di ciclosporina. Segnalazioni recenti dimostrano la possibilità di trattare con successo questi casi sostituendo i calcioneurinici con micofenolato (86-87).

Gina Gregorini
(Ospedale di Brescia)

La forma severa di preeclampsia, la HELLP, la porpora trombotica trombocitopenica, la sindrome da antifosfolipidi, *l'acute fatty liver disease* della gravidanza e la SEU del post- partum sono quadri clinici del 3° trimestre della gravidanza caratterizzati da IRA, piastrinopenia ed anemia microangiopatica. Quali elementi del quadro clinico possono avere un valore cruciale nel differenziare le varie forme? Nell'impossibilità di giungere ad una diagnosi differenziale sicura quali elementi del quadro clinico assumono valore per un' indicazione urgente al plasma exchange? Quali modalità del plasma exchange (frequenza, entità dello scambio, soluzioni di scambio, parametri da monitorare)?

Enrico Imbasciati

La distinzione tra sindrome HELLP e *acute fatty liver disease* non è semplice, anche per la possibilità di insorgenza di una coagulazione intravascolare nel corso della *acute fatty liver disease.* L'entità della emolisi e della piastrinopenia orientano verso la sindrome HELLP. Comunque in entrambe le situazioni è d'obbligo considerare la terminazione della gravidanza. La plasmaferesi è indicata nella sindrome HELLP e nella insufficienza renale da sindrome da antifosfolipidi. È importante che il trattamento aferetico includa la somministrazione di larghe quantità di plasma piuttosto che di albumina e che sia posta particolare attenzione all'uso di eparina, in quanto si tratta di pazienti ad alto rischio di emorragie, specie se è stato praticato un cesareo. Sulla durata del trattamento i dati di letteratura in questi casi sono incerti. Ho già sottolineato che nel nostra caso la paziente si sarebbe giovata di un trattamento più prolungato e intensivo.

Alberto Edefonti
(Nefrologia pediatrica, Istituti Clinici di Perfezionamento, Milano)

Vorrei fare un commento e una domanda. Il commento riguarda la SEU del bambino. Le forme secondarie a diarrea rappresentano circa il 90% dei casi di SEU in età pediatrica e hanno generalmente una buona prognosi. La mortalità è, infatti, drasticamente diminuita dai primi anni '80 ad oggi, grazie ai progressi compiuti dalle terapie di supporto. Il tasso di mortalità residuo si aggira intorno al 5% e nella grande maggioranza dei casi è legato ad un danno del SNC. Il danno neurologico, infatti, compare nel 30% circa dei pazienti con sintomi quali convulsioni focali o generalizzate, torpore, coma emiparesi, cecità corticale. Queste complicanze sono legate sia a microtrombi vascolari, sia soprattutto, ad uno stato di edema e a squilibri ettrolitici. La RMN è l'indagine più sensibile per evidenziare lesioni cerebrali caratterizzate da zone ipodense. La maggior parte di questi pazienti può recuperare senza sequele neurologiche. Pertanto è di capitale importanza un precoce e rigoroso trattamento sintomatico che valuti attentamente gli apporti elettrolitici per evitare una disidratazione se il lattante presenta diarrea e vomito, ma soprattutto una sovra-idratazione quando inizia la fase oligurica. Parallelamente gli apporti dietetici dovranno coprire almeno il 100% dei raccomandati eventualmente con nutrizione enterale o parenterale. La dialisi peritoneale resta il mezzo più idoneo per mantenere il bambino in equilibrio quando le manovre precedenti siano fallite. La domanda riguarda la diagnosi. È sufficiente una positività agli ANA (1: 320) e agli anti DNA per inquadrare la paziente in un caso di MT secondaria a LES, in assenza di altre anomalie biochimiche (C3 e C4 nella norma, ENA negativi) senza caratteristiche cliniche né reperto bioptico tipici? Perché non pensare ad una MT secondaria a SEU in gravidanza e scatenata dalla preeclampsia?

Enrico Imbasciati

Ti ringrazio del commento. La domanda mette in luce le difficoltà presentate da questo caso, come del resto accade in molti casi di patologia autoimmune dove i confini tra una forma l'altra sono sfumati. Inoltre va sottolineato che la preeclampsia può essere un epifenomeno di una patologia autoimmune.

Piero Stratta
(Ospedale Molinette, Torino)

In questa paziente l'attività microemolitica come documentato dai dati di laboratorio era all'inizio particolarmente attiva. Questo reperto è durato a lungo o si è spento rapidamente dopo le prime sedute di plasmaferesi? Questo è un aspetto di particolare importanza dal punto di vista prognostico ed è stato correlato, unitamente ai livelli di Hb, all'entità ed alla durata del danno renale. Quali ritieni possano essere i parametri clinico-laboratoristici che ci possono guidare nel decidere la durata del trattamento con plasmaferesi in casi clinici come quello che tu hai riportato? Nella vostra paziente un rapporto tra microangiopatia trombotica e patogenesi autoimmune, almeno come responsabilità nell'innesco del quadro è stata fortemente sospettata. Su queste basi cosa ne pensi dell'associazione con immunodepressori alla terapia con steroidi e plasmaferesi.

Enrico Imbasciati

I reperti di emolisi nella nostra paziente sono migliorati rapidamente dopo le prime sedute di plasmaferesi, mentre il danno renale ha subito un aggravamento dopo la sospensione della plasmafresi in assenza di segni di emolisi. Questo dimostra le difficoltà diagnostiche che possono essere risolte solo con una biopsia renale. Anche la programmazione del trattamento aferetico, in questi casi è resa difficile dalla mancanza di parametri laboratoristici affidabili, in particolare dalla mancanza di possibilità di dosaggio dei fattori patogenetici in causa. Potrebbe essere di aiuto il dosaggio della attività delle metalloproteinasi o la ricerca dei multimeri "ultralarge" del fWF, ma pochi laboratori nel mondo sono in grado di eseguire correttamente tali ricerche. Empiricamente si suggerisce un trattamento che consenta una sostituzione del volume plasmatico al giorno per una settimana e quindi a giorni alterni per altre 1-2 settimane. Per quanto riguarda il trattamento immunosoppressivo va ricordato che le forme da anticorpi antifosfolipidi non si giovano degli steroidi e degli immunosoppressori, ma di un trattamento anticoagulante e antipiastrinico. La terapia immunosoppressiva viene ad essere indicata nei casi di nefrite lupica e nei casi di PTT non legata a disturbi genetici. Si ritorna quindi a sottolineare il problema delle difficoltà diagnostiche.

Indirizzo degli Autori:
Dr. Enrico Imbasciati
Unità di Nefrologia e Dialisi
Ospedale di Lodi
Viale Savoia, 9
20075 Lodi
e-mail: enrico.imbasciati@ao.lodi.it

Bibliografia

1. Kupfermink MJ,Eldor A, Steinman N, et al. Increased frequency of genetic thrombophilia in women with complications of pregnancy. N Engl J Med 1999; 340: 9-13.
2. Kincaid-Smith P, Fairley KF, Elrad H, et al. Lups anticoagulant associated with thrombotic microangipathy and pregnancy related renal failure. Quart J Med 1988; 258: 795-851.
3. Huang J, Chen M, Sung J, et al. Postpartum haemolytic uraemic syndrome associated with antiphospholipid antibody NephrolDial Transplant 1998 13: 182-6.
4. Symmers WStC. Thrombotic microangiopathic haemolytic anemia (thrombotic microangiopathy). Br Med J 1952; 2: 897-903.
5. Moake JL. Thrombotic microangiopathies N Engl J Med 2002; 347: 589-600.
6. Ruggenenti P, Noris M, Remuzzi G. Thrombotic microangiopathy, haemolytic uremic syndrome and thrombotic thrombocytopenic purpura. Kidney Int 2001; 60: 831-46.
7. Tsai HM. Advances in the pathogenesis, diagnosis and treatment of thrombotic thrombocytopenic purpura. J Am Soc Nephrol 2003; 14: 1072-81.
8. Moschcowitz E. Acute febrile pleiochromic anemia with hyaline thrombosis of a terminal arterioles and capillaries: An undescribed disease. Arch Intern Med 1925; 36: 89-93.
9. Amorosi, E, Ultmann, J. Thrombotic thrombocytopenic purpura: Report of 16 cases and review of the literature. Medicine (Baltimore) 1966; 45: 139-59.
10. Gasser, C, Gautier, E, Steck, A, et al. Hamolytisch-uramische syndrome: Bilaterale Nierenrindennekrosen bei akuten erworbenen hamolytischen Anamien. Schweiz Med Wochenschr 1955; 85: 905-9.
11. Kaplan BS, Proesmans W. The hemolytic uremic sindrome of childhood and its variants. Semin Hematol 1987; 24: 148-60.
12. Cleary TG. Cytotoxin-producing Escherichia coli and the hemolytic uremic sindrome. Pediatr Clin North Am 1988; 35: 485-501.
13. Karmali MA, Steele BT, Petric M, Lim C. Sporadic cases of hemolytic-uremic syndrome associated with fecal verotoxin and cytotoxin producing Escherichia coli in stools. Lancet 1983; 1: 619-620.
14. Carter AO, Borczyk AA, Carlson JA, et al. A severe outbreak of Escherichia coli O157: H7-associated hemorrhagic colitis in a nursing home. N Engl J Med 1987; 317: 1496-1500.
15. Bell, BP, Goldoft, M, Griffin, PM, et al. A multistate outbreak of Escherichia coli O157:H7-associated bloody diarrhea and hemolytic uremic syndrome from hamburgers. The Washington experience. JAMA 1994; 272: 1349.
16. Murgo AJ. Cancer- and chemotherapy-associated thrombotic

microangiopathy, in Hemolytic Uremic Syndrome and Thrombotic Thrombocytopenic Purpura, edited by Kaplan BS, Trompeter RS, Moake JL, New York, Marcel Dekker, Inc., 1992, p 271
17. Laffay, DL, Tubbs, RR, Valenzuela, MD, et al. Chronic glomerular microangiopathy and metastatic carcinoma. Hum Pathol 1979; 10: 433-8.
18. Remuzzi G & Bertani T. Renal vascular and thrombotic effects of cyclosporine. Am J Kidney Dis 1989; 13: 261-72.
19. Schwimmer J, Nadasdy TA, Spitalnik PF, et al. De novo thrombotic microangiopathy in renal transplant reciepients: a comparison of hemolytic uremic sindrome with localized renal thrombotic microangiopathy. Am J Kidney Dis 2003; 41: 471-9.
20. Trimarchi HM, Truong LD, Brennan S, et al. FK-506-associated thrombotic microangiopathy. Transplantation 1999; 67: 539-44.
21. Bennett CL, Weinberg PD, Rozenberg-Ben-Dror K, et al. Thrombotic thrombocytopenic purpura associated with ticlopidine: A review of 60 cases. Ann Intern Med 1998; 128: 541-4.
22. Bennett CL, Connors JM, Carwile JM, et al. Thrombotic thrombocytopenic purpura associated with clopidogrel. N Engl J Med 2000; 342: 1773-7.
23. Tsai, HM, Rice, L, Sarode, R, et al. Antibody inhibitors to von Willebrand factor metalloproteinase and increased binding of von Willebrand factor to platelets in ticlopidine-associated thrombotic thrombocytopenic purpura. Ann Intern Med 2000; 132: 794-9.
24. Kojouri, K, Vesely, SK, George, JN. Quinine-associated thrombotic thrombocytopenic purpura-hemolytic uremic syndrome: Frequency, clinical features, and long-term outcomes. Ann Intern Med 2001; 135: 1047-51.
25. Gottschall, JL, Neahring, B, McFarland, JG, et al. Quinine-induced immune thrombocytopenia with hemolytic uremic syndrome: Clinical and serological findings in nine patients and review of literature. Am J Hematol 1994; 47: 283-9.
26. Hauglustaine, D, van Damme, B, van Renterghem, Y, Michielsen, P. Recurrent hemolytic-uremic syndrome during oral contraception. Clin Nephrol 1981; 15: 148-53.
27. Sibai BM, Kusterman L, Velasco J. Current understanding of severe preeclampsia, pregnancy associated hemolytic uremic syndrome, thrombotic thrombocitopenic purpura, hemolysis, elevated liver enzymes and low platelets syndrome and postpartum acute renal failure: different clinical syndromes or just different names? Current opinion Nephrol Hypertens 1994; 3: 436-45.
28. Stratta P, Canavese C, Dogliani M, Todros T, Gagliardi L, Vercellone A. Pregnancy related acute renal failure. Clin Nephrol 1989; 32: 14-20
29. Ezra, Y, Rose, M, Elder, A. Therapy and prevention of thrombotic thrombocytopenic purpura during pregnancy: A clinical study of 16 pregnancies. Am J Hematol 1996; 51: 1-6.
30. Dashe JS, Ramin SM, Cunningham FG. The long-term consequences of thrombotic microangiopathy (thrombotic thrombocytopenic purpura and hemolytic uremic syndrome) in pregnancy. Obstet Gynecol 1998; 91: 662-8.
31. Weiner CP. Thrombotic microangiopathy in pregnancy and the postpartum period. Semin Hematol 1987; 24: 119-29.
32. Imbasciati E, Surian M, Bottino S, et al. Lupus nephropaty and pregnancy. Nephron 1984; 36: 46-5.
33. Kniaz D, Eisenberg GM, Elrad H, Johnson CA, Valaitis J, Bregman H. Postpartum hemolytic uremic syndrome associated with antiphospholipid antibodies. A case report and review of the literature. Am J Nephrol 1992; 12: 126-33.
34. Banfi G, Bertani T, Boeri V, et al. Renal vascular lesions as a marker of poor prognosis in patients with lupus nephritis. Am J Kidney Dis 1991; 18: 240-8.
35. Schwartz MM. Lupus vasculitis.In: Systemic Lupus Erythematosus: Renal Vasculitis,edited by Sessa A, Meroni M, Battini G, Basel, Karger 1992; 35-45.
36. Appel GB, Pirani CL, D'Agati V. Renal vascular complications of systemic lupus erythematosus. J Am Soc Nephrol 1994; 4: 1499-515.
37. Hughson MD, McCarty GA, Brumback RA. Spectrum of vascular pathology affecting patients with the antiphospholipid syndrome. Hum Pathol 1995; 26: 716-24.
38. Bridoux F, Vrtovsnik F, Noël C, et al. Renal thrombotic microangiopathy in systemic lupus erythematosus: Clinical correlations and long-term renal survival. Nephrol Dial Transplant 1998; 13: 298-304.
39. Descombes E, Droz D, Drouet L, Grünfeld JP, Lesavre P. Renal vascular lesions in lupus nephritis. Medicine 1997; 76: 355-68.
40. Daugas E, Nochy D, Huong DLT, et al. Antiphospholipid syndrome nephropathy in systemic lupus erithematosus. J Am Soc Nephrol 2002; 13: 42-52.
41. Frampton G, Hicks J, Cameron JS. Significance of antiphospholipid antibodies in patients with lupus nephritis. Kidney Int 1991; 39: 1225-31.
42. Hughes GRV, Harris EN, Gharavi AE. The anticardiolipin syndrome. J Rheumatol 1986; 13: 486-9.
43. Wilson WA, Gharavi AE, Koike T, et al. International consensus statement on preliminary classification criteria for definite antiphospholipid syndrome. Arthritis Rheum 1999; 42: 1309-11.
44. D'Agati V, Kunis C, Williams G, Appel GB. Anticardiolipin antibody and renal disease: A report of three cases. J Am Soc Nephrol 1990; 1: 777-84.
45. Amigo MC, Garcia-Torrés R, Robles M, Biochicchio T, Reyes PA. Renal involvement in primary antiphospholipid syndrome. J Rheumatol 1992; 19: 1181 -5.
46. Cacoub P, Wechsler B, Piette JC, et al. Malignant hypertension in antiphospholipid syndrome without overt lupus nephritis. Clin Exp Rheum 1993; 11: 479-85.
47. Piette JC, Cacoub P, Weschler R. Renal manifestations of the antiphospholipid syndrome. Semin Arthritis Rheum 1994; 23: 357-66.
48. Scolari F, Savoldi S, Costantino E, et al. Antiphospholipid syndrome and glomerular thrombosis in the absence of overt lupus nephritis. Nephrol Dial Transplant 1993; 8: 1274 -6.
49. Domrongkitchaiporn S, Cameron EC, Jetha N, Kassen BO, Sutton RA. Renal microangiopathy in the primary antiphospholipid syndrome: A case report with literature review. Nephron 1994; 68: 128 -32.
50. Nochy D, Daugas E, Droz D, et al. The intrarenal vascular lesions associated with primary antiphospholipid syndrome. J Am Soc Nephrol 1999; 10: 507-18.
51. Griffiths, MH, Papadaki, L, Neild, GH. The renal pathology of primary antiphospholipid syndrome: a distinctive form of endothelial injury. QJM 2000; 93: 457-67.
52. Asherson RA, Cervera R, Piette JC, et al. Catastrophic antiphospholipid syndrome: Clinical and laboratory features of 50 patients. Medicine 1998; 77: 195-207.
53. Lacueva J, Enriquez R, Cabezuelo JB, Arenas MD, Teruel A, Gonzalez C. Acute renal failure as first clinical manifestation of the primary antiphospholipid syndrome. Nephron 1993; 64: 479-80.
54. Asherson RA, Noble GE, Hughes GRV: Hypertension, renal artery stenosis and the "primary" antiphospholipid syndrome. J Rheumatol 1991; 18: 1413-5.
55. Habib R. Pathology of the hemolytic uremic sindrome. In: Hemolytic uremic sindrome and thrombotic thrombocytopenic purpura. Edited by Kaplan BS, Trompeter RS,Moake JL. Dekker, New York. 1992; 315-53.
56. Moake, JL, Rudy, CK, Troll, JH, et al. Unusually large plasma factor VIII:von Willebrand factor multimers in chronic relapsing thrombotic thrombocytopenic purpura. N Engl J Med 1982; 307: 1432-5.
57. Furlan, M, Robles, R, Galbusera, M, et al. Von Willebrand factor-cleaving protease in thrombotic thrombocytopenic purpura and the hemolytic-uremic syndrome. N Engl J Med 1998; 339: 1578-84.
58. Tsai, HM, Lian, E. Antibodies to von Willebrand factor-cleaving protease in acute thrombotic thrombocytopenic purpura. N

Engl J Med 1998; 339: 1585-94.
59. Veyradier A, Obert B, Houllier A, et al. Specific von Willebrand factor-cleaving protease in thrombotic microangiopathies: a study of 111 cases. Blood 2001; 98: 1765-72.
60. Remuzzi G, Galbusera M, Noris M, et al. von Willebrand factor cleaving protease (ADAMTS13) is deficient in recurrent and familial thrombotic thrombocytopenic purpura and hemolytic uremic syndrome. Blood 2002; 100: 778-85.
61. Besser RE, Griffin PM, Slutsker L. Escherichia coli O157: H7 gastroenteritis and hemolytic uremic syndrome: an emergig infectious disease. Ann Rev Med 1999; 50: 355-67.
62. Butler T, IslamMR, Azad MAK and Jones PK. Risk factors for the development of hemolytic uremic sindrome during shighellosis. J Pediatr 1987; 110: 894-7.
63. Cameron JS, Vick R. Plasma C3 in haemolytic uremic syndrome and thrombotic thrombocytopenic purpura. Lancet 1973; 2: 975.
64. Kaplan BS, Thomson PD, MacNab GM. Serum complement in haemolytic uremic sindrome. Lancet 1973; 2: 1505-6.
65. Stuhlinger W, Kourilsky O, Kanfer A, Sraer JD. Haemolytic-uraemic syndrome: Evidence for intravascular C3 activation. Lancet, 1974; 2: 788-0.
66. Monnens L, Malenaar J, Lambert PH, et al. The complement system in hemolytic-uremic syndrome in childhood. Clin Nephrol 1980; 13: 168-71.
67. Bogdanovic R, Cvoric A, Nikolic V, Sindijc M. Recurrent haemolytic uremic syndrome with hypocomplementemia: a case report. Pediatr Nephrol 1988; 2: 236-8.
68. Zachwieja J Strzykala K, Golda W Maciejewski J. Familial recurrent haemolytic uremic syndrome with hypocomplementemia. Pediatr Nephrol 1992; 6: 221-2.
69. Warwicker P, Goodship TH, Donne RL, et al. Genetic studies into inherited and sporadic hemolytic uremic syndrome. Kidney Int 1998; 53: 836-44.
70. Warwicker P, Donne RL, Goodship JA, et al. Familial relapsing haemolytic uraemic syndrome and complement factor H deficiency. Nephrol Dial Transplant 1999; 14: 1229-33
71. Caprioli, J, Bettinaglio, P, Zipfel, PF, et al. The molecular basis of familial hemolytic uremic syndrome: mutation analysis of factor H gene reveals a hot spot in short consensus repeat 20. J Am Soc Nephrol 2001; 12: 297-307.
72. Thompson RA & Winterborn MH. Hypocomplementaemia due to a genetic deficiency of b1H globulin. Clin Exp Immunol 1981; 46: 110-9.
73. Noris M, Ruggenenti P, Perna A, et al. Hypocomplementemia discloses genetic predisposition to hemolytic uremic syndrome and thrombotic thrombocytopenic purpura: Role of factor H abnormalities: Italian Registry of Familial and Recurrent Hemolytic Uremic Syndrome/Thrombotic Thrombocytopenic Purpura. J Am Soc Nephrol 1999; 10: 281-93.
74. Klein PJ, Bulla M, Newman RA, et al. Thomsen-Friedenreich antigen in hemolytic-uremic syndrome. Lancet 1977: 2: 1024-5.
75. Loirat C, Sonsino E, Hinglais N, et al. Treatment of the childhood haemolytic uremic syndrome with plasma. A multicenter randomized controlled trial. Pediatr Nephrol 1988; 2: 279-85.
76. Rizzoni G, Claris-Appiani A, Edefonti A, et al. Plasma infusion for hemolytic uremic syndrome in children: Results of a multicenter controlled trial. J Pediatr 1988; 112: 284-90.
77. Dundas S, Murphy J, Soutar RL, et al. Effectiveness of therapeutic plasma exchange in the 1996 Lanarkshire Escherichia coli O157:H7 outbreak. Lancet 1999; 354: 1327-30.
78. Rock GA, Shumak KH, Buskard NA, et al. Comparison of plasma exchange with plasma infusion in the treatment of thrombotic thrombocytopenic purpura. N Engl J Med 1991; 325: 393-7.
79. Bell WR, Braine HG, Ness PM, Kickler TS. Improved survival of thrombotic thrombocytopenic purpura-hemolytic uremic syndrome Clinical experience in 108 patients. N Engl J Med 1991; 325: 398-403.
80. Byrnes JJ, Moake JL, Klug P, Periman P. Effectiveness of the cryosupernatant fraction of plasma in the treatment of refractory thrombotic thrombocytopenic purpura. Am J Hematol 1990; 34: 169-74.
81. Blackall DP, Uhl L, Spitalnik SL. Cryoprecipitate-reduced plasma:rationale for use and efficacy in the treatment of thrombotic thrombocytopenic purpura. Transfusion 2001; 41: 840-4.
82. Gutterman L, Kloster B, Tsai H. Rituximab therapy for refractory thrombotic thrombocytopenic purpura. Blood Cell Mol Dis 2002; 28: 385-91.
83. Quan, A, Sullivan, EK, Alexander, SR. Recurrence of hemolytic uremic syndrome after renal transplantation in children: a report of the North American Pediatric Renal Transplant Cooperative Study. Transplantation 2001; 72: 742-5.
84. Kaplan BS, Papadimitriou M, Brezin J, et al. Renal transplantation in adults with autosomal recessive inheritance of hemolytic uremic syndrome. Am J Kidney Dis 1997; 30: 760-5.
85. Ruggenenti P. Post-transplant hemolytic-uremic syndrome. Kidney Int 2002; 62: 1093-104.
86. Houde I, Isenring P, Boucher D, et al. Mycophenolate mofetil, an alternative to cyclosporine A for long term immunosuppression in kidney transplantation?. Transplantation 2000; 70: 1251-3.
87. Ducloux D, Fournier V, Bresson Vautrain C et al. Mycophenolate mofetil in transplant recipients with cyclosporin associated nefrotoxixity; a preliminary report.. Transplantation 1998; 65: 1504-6.

Giunto in Redazione il 10.5.2003
Accettato il 28.6.2003