NEFROLOGO IN CORSIA

Clinica, ecografia e trattamento degli aneurismi e pseudoaneurismi nell'accesso vascolare dell'emodializzato

Marina Cornacchiari[1], Carlo Guastoni[1], Fabio Borin[2], Luca Di Toma[1], Marco Mereghetti[1], Luca Di Lullo[3], **Anna Mudoni**[4]

(1) Azienda Ospedaliera Legnano, Reparto di Nefrologia e Dialisi, Legnano (Milano)
(2) Azienda Ospedaliera Legnano, Reparto di Chirurgia Vascolare, Legnano (Milano)
(3) U.O.C. Nefrologia e Dialisi Ospedale "L. Parodi-Delfino" Colleferro (Roma)
(4) U.O. Nefrologia e Dialisi Ospedale "Cardinale G. Panico" Tricase (Lecce)

Corrispondenza a: Dott.ssa Anna Mudoni; U.O. Nefrologia e Dialisi Ospedale "Cardinale G. Panico" 73039 Tricase (Lecce); Tel: +39 0833 7731111; Cell: +39 333 6868124; E-mail: mudonia@libero.it

Abstract

Gli aneurismi (AN) e gli pseudoaneurismi (PAN) sono tra le complicanze degli accessi vascolari. L'AN è un' area di dilatazione focale, concentrica o eccentrica, con parete costituita da tutti gli elementi della parete del vaso (intima, media e avventizia). Lo pseudoaneurisma o falso aneurisma, è una raccolta ematica senza una parete vascolare propria, ma caratterizzato dalla sola presenza di una capsula reattiva di tessuto connettivale che lo delimita.

Le linee guida K/DOQI consigliano un regolare programma di monitoraggio e sorveglianza dell'accesso vascolare e l'utilizzo dell'ecocolordoppler viene considerato un valido strumento nella valutazione preoperatoria e nel follow-up dello stesso.

L'indagine ecocolordoppler riveste un ruolo importante nella diagnostica degli aneurismi, infatti consente di monitorare nel tempo l'evoluzione dell'aneurisma, studiare le pareti del vaso che si presentano ispessite a causa dell'iperplasia intimale e, soprattutto, identificare la presenza di formazioni trombotiche al suo interno e/o calcificazioni della parete.

La precoce identificazione delle complicanze e l'adozione di misure correttive prolunga la durata dell'AV, con beneficio per il paziente e riduzione della spesa sanitaria.

Parole chiave: accesso vascolare, aneurismi, ecocolordoppler, emodialisi, pseudoaneurismi

Clinical, ultrasound and treatment of aneurysms and pseudoaneurysms in hemodialysis vascular access

Aneurysms (AN) and pseudoaneurysms are among the complications of vascular access. AN is a focal area of expansion, concentric or eccentric, with the wall consistency the same as all elements of the vessel wall (intima, media and adventitia). Pseudoaneurysm, or false aneurysm, is a blood harvesting without vascular wall, it is characterized by a reactive capsule of connective tissue that delimits it.

The K/DOQI guidelines recommend a regular program of monitoring and surveillance of the vascular access. Color-Doppler ultrasound is considered a valuable tool in the preoperative evaluation and in the

follow-up. The echocolordoppler surveillance plays an important role in diagnosis of aneurysm. It allows monitoring the evolution of the aneurism, studying vessels walls, thickened because of intimal hyperplasia and to identify the presence of thrombotic material and/or calcification of the wall.

Early identification of complications and the adoption of corrective measures will extend the life of the vascular access, with benefit for the patient. Moreover, it will reduce health care costs.

Key words: aneurysms, echocolordoppler, hemodialysis, pseudoaneurysms, vascular access

Aneurismi

Introduzione

La precoce identificazione di una disfunzione dell'accesso vascolare (AV) e l'adozione di misure correttive, comporta un prolungamento della durata dello stesso, con conseguente riduzione dei costi. Tra i fattori di rischio delle complicanze dell'AV (FAV), oltre all'uremia un ruolo importante svolgono: l'ipertensione arteriosa, l'ipotensione, il diabete mellito, i deficit immunologici, l'aterosclerosi e fattori esogeni correlati all'inappropriato ed un errato uso della AV.

Gli aneurismi (AN) sono tra le complicanze degli AV. La loro reale incidenza non è nota; sono state riportate percentuali variabili tra 1% e 6% [1] [2] (full text) [3]. L'incidenza è più elevata negli AV prossimali, rispetto a quelli distali. La maggior parte degli aneurismi coinvolge la vena cefalica utilizzata di preferenza nell'allestimento dell'AV, rispetto alla vena basilica (Figura 1). Non è chiaro, però, se la maggiore predisposizione della vena cefalica alla formazione degli AN sia da imputarsi ad alcune differenze inerenti la parete venosa dei due vasi [4] (full text). Le protesi hanno un più alto rischio di sviluppare degli AN rispetto alle fistole [5] (full text).

L'AN è un'area di dilatazione focale, concentrica o eccentrica, con parete costituita da tutti gli elementi della parete del vaso (intima, media e avventizia). Può interessare la vena efferente o un tratto protesico che tende ad aumentare di dimensioni nel tempo e può essere del tutto pervio o occupato da trombi parietali. Seppur non esista una definizione uniforme, si parla di aneurisma quando il diametro della vena efferente aumenta di 1,5-2 volte rispetto al lume nativo o nel caso di un Graft, che ha un calibro di 0,6 cm, quando è 1,5-2 volte il normale, cioè di 1,2-1,5 cm [1] [6] (full text).

Eziologia

L'elevato flusso attraverso la fistola, crea delle forze di taglio (Shear Stress) che possono, in determinate condizioni, danneggiare le fibre elastiche della parete del vaso, che risulta

Figura 1.
FAV distale radio cefalica, latero-terminale. Aneurismi che interessano la cefalica dell'avambraccio

pertanto indebolita. Ne può conseguire una progressiva dilatazione ed un aumento del calibro del vaso fino al successivo sviluppo dell'AN [1] [2] (full text) [6] (full text) I tre strati della parete vasale, intima, media ed avventizia, sono presenti all'esame microscopico che mostra un'estensiva infiltrazione di collagene che ispessisce ed altera, l'architettura della parete stessa [7] (full text).

Gli AN possono interessare tutto il decorso della vena arterializzata nelle sedi di reiterate e ripetute veno punture (Figura 2). Ogni veno puntura comporta una cicatrice ed ogni cicatrice si trasforma in una microzona di fibrosi: la cute assume un aspetto a lamina fragile e madreperlacea (Figura 3) e la parete vasale perde le proprie caratteristiche e diventa fibrosa. Il calibro della dilatazione aneurismatica si correla direttamente al numero di punture per unità/area: più piccola è l'area di puntura, maggiore l'aneurisma [1].

La formazione dell'AN è un processo lento, il cui sviluppo può richiedere anche dai 3 a 4 anni e può essere conseguenza della presenza di una stenosi a valle o a monte dello stesso.

L'AN che si forma a valle di una stenosi, è causato dall'aumento della pressione venosa secondaria alla stasi ed allo stato ipertensivo che ne consegue (Figura 4). Tale stenosi può localizzarsi lungo il tragitto della vena arterializzata a livello dell'arto o coinvolgere i vasi venosi centrali (Figura 5).

L'AN che si forma a monte di una stenosi, è causato dal flusso turbolento nel tratto post-stenotico. La dilatazione del vaso, la conseguente caduta della velocità di flusso del sangue ed il flusso vorticoso e lento che si crea, possono predisporre alla formazione di trombi con conseguente chiusura dell'AV.

La dilatazione aneurismatica può interessare anche l'anastomosi artero-venosa in presenza di una stenosi iuxta-anastomotica. Nella nostra pratica quotidiana abbiamo anche notato come negli ultimi anni, l'utilizzo dell'angioplastica come procedura per il trattamento delle

Figura 2.
Aneurismi in sede di reiterate venipunture

Figura 3.
FAV prossimale. Aneurisma : ogni veno puntura comporta una cicatrice ed ogni cicatrice si trasforma in una microzona di fibrosi; la cute assume un aspetto a lamina fragile e madreperlacea

stenosi iuxta-anastomotiche, ha portato allo sviluppo di AN in sede di procedura. Fattori diversi dalle ripetute venopunture che possono spiegare la comparsa di AN in pazienti portatori di AV non utilizzata o la facilità con cui aneurismi si producono in taluni pazienti, sono una parete venosa esile [4] (full text) [5] (full text) ed un'intrinseca debolezza della parete venosa, come nei pazienti con varicosità degli arti inferiori o con storia una storia familiare di malattia aneurismatica [1] [4] (full text) [7] (full text) od ancora in presenza di malattie del connettivo o nella Sindrome di Alport [8] (Figura 6).

Si è poi cercato di identificare quali fattori possono predisporre ad un più elevato rischio di sviluppo di complicanze, dopo la venipuntura. Tra questi l'obesità, l'aterosclerosi, il diabete, l'ipertensione, le coagulopatie e l'uso di aghi di calibro maggiore sembrano giocare un ruolo preminente [9] (full text).

Per quanto concerne gli AN delle protesi, la loro fisiopatologia non è ancora chiarita [5] (full text).

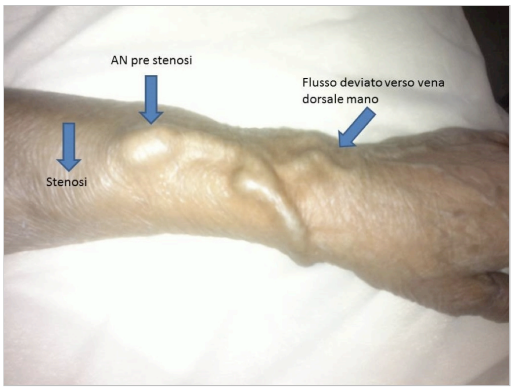

Figura 4.
Aneurismi presente in sede pre stenosi con flusso indirizzato tramite la vena dorsale verso la mano. FAV distale radio cefalica, latero terminale.

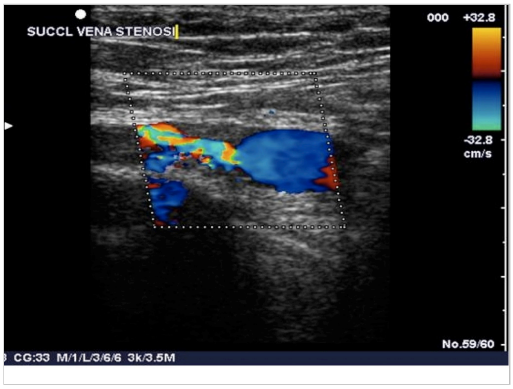

Figura 5.
Stenosi vena succlavia

Figura 6.
FAV prossimale: Aneurismi che coinvolgono tutta la vena cefalica del braccio, in assenza di stenosi.

La gravidanza può favorire lo sviluppo di aneurismi e quindi anche di quelli legati all'AV. È probabile che questo dipenda dall'elevato livello di estrogeni e progesterone che sembrano determinare dei cambiamenti nella struttura della parete vasale con perdita delle fibre elastiche e riduzione della quantità di mucopolisaccaridi. Un altro fattore favorente è lo stato iperdinamico del circolo con vasodilatazione periferica [10] (full text).

Per concludere, gli AN sembrano essere una complicanza non solo del paziente sottoposto a trattamento emodialitico, ma anche del trapiantato con AV ancora funzionante [11] (full text). In questi casi è l'arteria che rifornisce l'AV ad andare incontro a dilatazione. La principale spiegazione sembra essere un aumento del flusso a livello dell'anastomosi ma anche la terapia immunosoppressiva corticosteroidea. Evidenze sperimentali sembrano, infatti, dimostrare come gli steroidi siano in grado di promuovere sia lo sviluppo che la rottura degli aneurismi aortici [12] (full text).

Clinica

L'AN è un processo benigno nella maggior parte dei pazienti e può rimanere stabile ed asintomatico nel tempo, senza compromettere il buon funzionamento dell'AV ed il trattamento emodialitico: il cosiddetto AN stabile.

Lo spettro clinico può comunque variare ampiamente ed includere [1] [13] (full text):

- Rapido aumento delle dimensioni
- Tortuosità e formazione di trombi intra AN
- Difficoltà alla venopuntura
- Flusso inadeguato
- Degenerazione della cute sovrastante
- Sanguinamento
- Rottura con grave emorragia (la rottura spontanea, anche se possibile, non è mai stata riportata in letteratura; l'estesa infiltrazione di collagene della parete dell'AN renderebbe improbabile tale evento)
- Infezione
- Inestetismi cutanei
- Insufficienza cardiaca
- Sindrome ischemica

La presenza di aneurismi, soprattutto se multipli, deve sollevare il sospetto di una stenosi a monte degli stessi come la sindrome dell'arco cefalico. L'arco cefalico, sede frequente di stenosi FAV, è l'ultimo tratto di vena cefalica prima della sua confluenza nella vena ascellare. La diagnosi è resa abbastanza semplice grazie all'esame obiettivo e all' imaging ecografico; invece più difficile è il trattamento a causa dell'elevata resistenza della lesione all'angioplastica e la tendenza alla recidiva della stenosi [14].

L'esame fisico completo dell'AV (valutazione delle tortuosità, alterazioni trofiche della cute, stenosi vascolari palpabili, ecc.) è fondamentale per permettere una diagnosi precoce e tempestiva ed inviare il paziente al trattamento prima che possano insorgere gravi complicanze.

Sebbene non vi siano linee guida standard, da un punto di vista pratico, una fistola dilatata dovrebbe essere valutata frequentemente, monitorando sia l'incremento nelle dimensioni attraverso l'esame obbiettivo e soprattutto l'ecografia, sia le alterazioni della cute sovrastante, che possono fornire indizi di un sanguinamento e/o di una rottura imminente (Figura 7, Figura 8). Il rapido aumento delle dimensioni, la presenza di alterazioni trofiche della cute sovrastante che appare sottile, lucida, atrofica con o senza ulcerazioni o evidenza

di sanguinamento spontaneo, identifica il cosiddetto AN instabile che richiede una valutazione chirurgica immediata, al fine di evitare la complicanza più grave: la rottura con conseguente grave emorragia [1].

Ecografia

Le linee guida K/DOQI consigliano un regolare programma di monitoraggio e sorveglianza del AV e l'utilizzo dell'ecocolordoppler (ECD) viene considerato un valido strumento nella valutazione preoperatoria e nel follow-up dello stesso. Lo studio ecografico della FAV richiede abilità ed esperienza dell'operatore oltre all'uso di apparecchiature adeguate. In particolare, l'ecocolordoppler può dare risultati sovrapponibili o addirittura migliori rispetto all'arteriografia che viene ritenuta l'esame di riferimento per valutare le alterazioni dell'accesso vascolare. Infatti l'ECD è in grado di fornire, oltre all' aspetto anatomico, anche dati funzionali dell'accesso stesso.

Lo studio ecografico deve essere eseguito a paziente supino, nell'intervallo interdialitico, in ambiente adeguatamente riscaldato, in modo da evitare la vasocostrizione vasale.

Si utilizzano sonde lineari ad alta frequenza 7.5-15 MHz, con l'utilizzo dello "steering" e la corretta regolazione della PRF (frequenza di ripetizione dell'impulso) e dei filtri di parete.

Devono essere eseguite scansioni trasversali e longitudinali lungo il decorso dei vasi e l'esame prevede una valutazione morfologica B-mode e flussimetrica con Colordoppler e Doppler pulsato (Figura 9, Figura 10).

L'indagine ECD riveste un ruolo importante, in particolare, nella diagnostica degli AN consentendo di:

1. Monitorare nel tempo l'evoluzione dell'AN

Figura 7.
Lesione necrotica su aneurisma

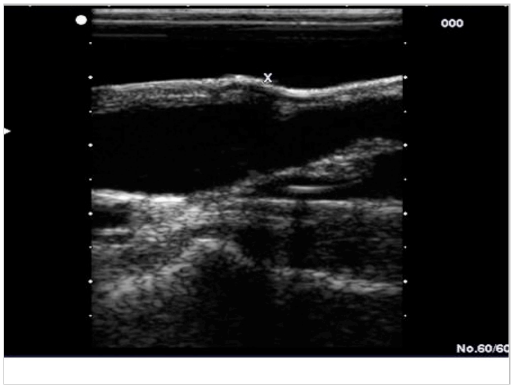

Figura 8.
Aneurisma in fase di rottura

2. Identificare il flusso all'interno della sacca aneurismatica. Questo flusso all'interno dell'AN è lento e vorticoso per la diminuzione brusca della velocità e si rende necessaria la riduzione della PRF per identificarlo. Spesso l'esame B-mode è addirittura sufficiente per consentire l'identificazione dei moti vorticosi dei globuli rossi. Infatti, si può osservare un movimento lento e spiraliforme del sangue, simile alla voluta del fumo di sigaretta dovuto alla stasi ematica con aggregati di globuli rossi. È questo il fenomeno dell' "ecocontrasto spontaneo" (smoke-like effect) (Figura 11).
3. Valutare le pareti del vaso che si presentano ispessite a causa dell'iperplasia intimale, identificare la presenza di calcificazioni della parete o di formazioni trombotiche al suo interno (Figura 12, Figura 13, Figura 14, Figura 15, Figura 16).
   L'evidenza di materiale ipo-isoecogeno all'interno del lume e la riduzione o perdita della comprimibilità del vaso, evidente attraverso la pressione esercitata della sonda, permette di valutare l'entità e l'estensione della trombosi.
4. Nel caso di AN superficiali, identificare aree di assottigliamento della parete indicative di una rottura imminente (Figura 8).
5. Identificare il numero e la sede dei vasi afferenti ed efferenti, dove va ricercata la presenza di eventuali tratti stenotici causa dell'AN. La mappatura dei vasi che riforniscono un AN e di quelli che lo drenano, è essenziale prima della sua correzione o asportazione chirurgica o prima di eventuali trattamenti endovascolari.
6. Identificare situazioni cliniche particolari come la Sindrome dell'Arco Cefalico causa di AN.
7. Fare diagnosi differenziale tra AN e PAN.
8. Identificare i segni ecografici di flogosi tessutale peri-aneurismatica, espressione di infezione.

Figura 9.
Aneurisma su vena mediana basilica

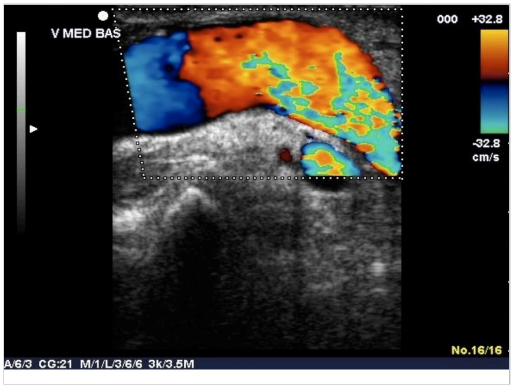

Figura 10.
Aneurisma su vena mediana basilica

Trattamento

Un adeguato trattamento chirurgico, anche nel caso degli AN permette di mantenere efficiente l'AN, prolungandone la sopravvivenza. Infatti la correzione chirurgica degli aneurismi venosi delle FAV ha l'obiettivo di garantire la pervietà del vaso, ridurre al minimo il rischio di ridilatazione limitando le complicanze. La scelta della tipologia dell'approccio chirurgico varia a seconda della sede, dimensione, numero, estensione dell'AN e presenza di infezioni, trombosi e/o stenosi.

Le indicazioni al trattamento degli aneurismi sono [4] (full text):

- Presenza di cute sovrastante l'aneurisma sottile, lucida, atrofica con o senza ulcerazioni
- Sanguinamento spontaneo o difficoltà al tamponamento post dialisi
- Rapido incremento delle dimensioni dell'AN

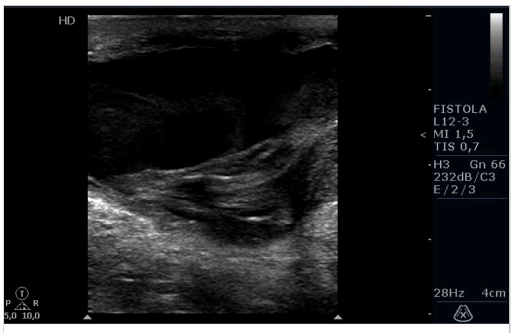

Figura 11.
Fenomeno dell' "ecocontrasto spontaneo" (smoke-like effect)

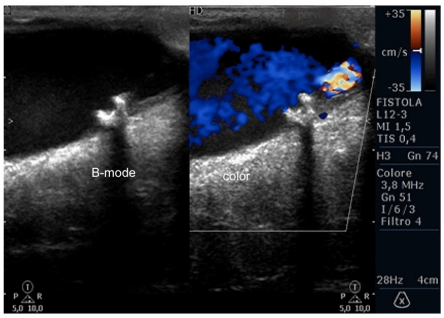

Figura 12.
Ateroma (formazione iperecogena in sede di aneurisma FAV)

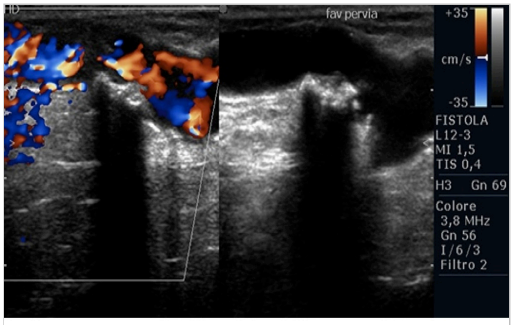

Figura 13.
Grossa placca calcifica (formazione iperecogena con cono d'ombra

- Infezione
- Segmento di vaso limitato per posizionare gli aghi cannula
- Serie problematiche di tipo estetico

Oggigiorno sono oggetto di studio per quanto riguarda gli AN cerebrali e le protesi endovascolari aortiche, dispositivi forniti di almeno due sensori, uno situato nella sacca aneurismatica e l'altro in un'arteria sistemica, per monitorare gli aneurismi e prevederne la rottura. Questa invenzione è usata per il monitoraggio cronico dei parametri fisiologici (come pressione, portata del flusso, ecc) all'interno della sacca aneurismatica. Tali dispositivi dovranno fornire una misurazione oggettiva della crescita e della rigidità dell'AN, componenti chiave che ne predicono la rottura [15] [16]. Non vi è segnalazione alcuna riguardante l'AN degli AV in dialisi, ma possiamo supporre e sperare che possa divenire un applicazione futura.

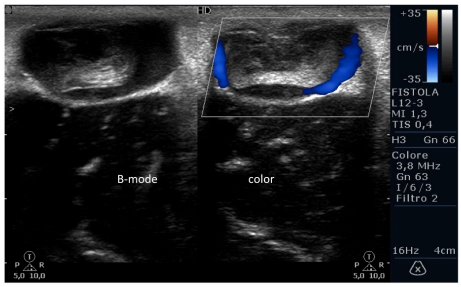

Figura 14.
Sezione trasversa di aneurisma FAV. Presenza di formazione trombotica (materiale ipo-isoecogeno con zone iperecogene occupante quasi interamente il lume

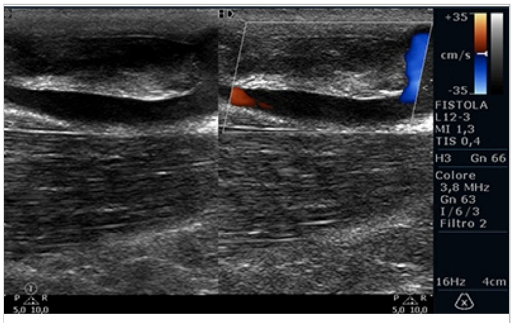

Figura 15.
Sezione longitudinale di aneurisma FAV. Presenza di formazione trombotica (materiale ipo-isoecogeno con zone iperecogene occupante quasi interamente il lume)

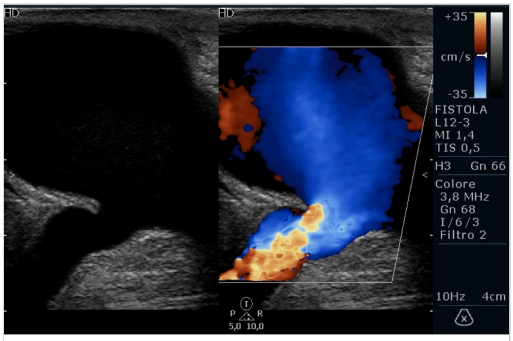

Figura 16.
Formazione aneurismatica in B-mode e color

Tuttavia, vale la pena sottolineare che, un attento esame obiettivo dell'AV eseguito periodicamente e completato con l'indagine ecografica è un valido strumento nelle mani del nefrologo, per la valutazione ed il monitoraggio degli AN [1].

Le opzioni per trattare gli AN variano ampiamente [8].

Per gli AN stabili è indicata la stretta sorveglianza evitando la venopuntura, come consigliato dalle linee guida NKF-KDOQI. Tale importante direttiva è spesso disattesa per molteplici ragioni, tra queste la più importante è la mancanza di conoscenza da parte del personale medico-infermieristico, delle gravi conseguente che possono derivare dalla sua mancata attuazione [1]. L'utilizzo della tecnica con ago smusso è stata proposta per ridurre la formazione di AN [17] e, più di recente, per pungere le FAV con AN. Infatti è stato proposto di individuare, anche con l'ausilio dell' esame ecografico, un'area dell'AN con cute integra e senza trombosi che, dapprima punta con l'usuale ago tagliente e, dopo la creazione del tragitto sottocutaneo, con aghi smussi [1]. Anche la tecnica a scala di corda che prevede la rotazione del sito di venopuntura, aiuta a ridurre la formazione degli AN. Le cicatrici conseguenti si distribuiscono infatti lungo tutta la lunghezza del vaso riducendone il danno anatomico [18].

Una moltitudine di tecniche chirurgiche sono utilizzate per trattare gli AN instabili.

La resezione dell'AN con legatura dell'AV è spesso curativa, ma comporta la perdita della fistola con necessità di posizionare un catetere venoso centrale (CVC) e creare, quando possibile, un nuovo AV più prossimale [5] (full text).

Un altro approccio è l'asportazione del tratto di vaso aneurismatico, con posizionamento di un tratto di vena grande safena o di materiale protesico in politetrafluoroetilene (PTFE). Queste tecniche permettono di conservare l'AV. Un'altra tecnica è l'apertura della camera aneurismatica con resezione chirurgica della parete in esubero, riduzione del lume e ricostruzione del vaso [1] [2] (full text) [13] (full text) [19]. Ancora è riportato l'utilizzo di una stapling longitudinale per ridurre il lume dell'AN. Altro metodo alternativo è la plicatura della parete in esubero [20].

Le tecniche endovascolari e gli stents sono usate per il trattamento di segmenti stenotici causa dell'aneurisma o per risolvere le ostruzioni a livello centrale [4] (full text).

Gli aneurismi aortici possono essere prevenuti con l'utilizzo della doxiciclina, attraverso l'inibizione di enzimi che degradano le pareti del vaso. Uno studio ha valutato se i pazienti in emodialisi, che avevano ricevuto uno o più cicli di doxiciclina, erano meno a rischio di sviluppare AN rispetto a quelli che avevano ricevuto altri antibiotici. Un ampio studio prospettico è atteso per confermare la capacità del farmaco di ridurre la formazione di aneurismi negli AV [21] (full text).

Eziologia, precauzioni e trattamento sono riassunti nella Tabella 1.

Pseudoaneurismi

Introduzione

Lo pseudoaneurisma (PAN) o falso aneurisma, è una raccolta ematica senza una parete vascolare propria, ma caratterizzato dalla sola presenza di una capsula reattiva di tessuto connettivale che lo delimita.

Gli PAN possono interessare le arterie, le vene arterializzate o gli accessi vascolari protesici, in particolare quelli in politetrafluoroetilene (PTFE) [22].

Gli emodializzati sono ad alto rischio di sviluppare PAN iatrogeni sia per il reiterato incanulamento degli accessi vascolari (AV), sia per l'eparinizzazione concomitante e/o l'utilizzo di farmaci anticoagulanti per patologie associate [23] (full text). Lo PAN può anche insorgere precocemente, per un errore della tecnica chirurgica nell'allestimento dell'AV [24].

Lo PAN si forma quando l'ematoma causato da quanto sovra descritto, non si trombizza e si trasforma successivamente in una cavità rifornita che si accresce in tempi e con velocità variabile. Anche gli PAN che interessano le fistole protesiche sono dovuti a punture reiterate nella stessa sede, con conseguente usura della parete: l'alta pressione presente in questi AV è un ulteriore fattore predisponente la loro formazione [22].

Clinica

La presenza di uno PAN può convivere con il buon funzionamento dell'AV, ma aumentando di volume col tempo, può provocare fastidio, dolore loco regionale e/o parestesie per compressione sui tessuti vicini, si può infettare, rompere causando una emorragia cospicua ed anche fatale, ed infine può embolizzare [22] [24]. All'esame obbiettivo è presente una tumefazione pulsante.

Tra le complicanze da compressione, ricordiamo la disfunzione del nervo mediano, nota complicanza nei pazienti in emodialisi e nella maggior parte dei casi, secondaria all'amiloidosi dialisi-correlata, alla Steel Syndrome ed alla Monomelic Ischemic Neuropathy Meno comunemente è causata da AN, ematomi o PAN [9] (full text) [25] (full text). Il danno da compressione a strutture nervose è un indicazione al trattamento chirurgico, al fine di evitare una disabilitante neuropatia.

Tabella 1.

Eziologia Aneurismi FAV
Punture reiterate lungo la vena arterializzata con formazione di cicatrici e successiva fibrosi
Parete venosa esile con intrinseca debolezza
Flusso turbolento a monte di una stenosi o aumento della pressione venosa a valle di una stenosi
Le sedi di trattamento con angioplastica percutanea transluminale
Trapianto renale (terapia corticosteroidea)
Gravidanza (elevati livelli di estrogeni e progesterone)
Precauzioni e possibili interventi di salvataggio dell'AV
Evitare la venopuntura nelle sedi di AN
Utilizzare tecnica ago smusso
Utilizzare tecnica scala di corda
Asportazione del tratto di vaso aneurismatico, con posizionamento di un tratto di vena grande safena o di materiale protesico in PTFE
Apertura della camera aneurismatica con resezione chirurgica della parete in esubero, riduzione del lume e ricostruzione del vaso
Utilizzo di una stapling longitudinale per ridurre il lume dell'AN
Plicatura della parete in esubero
Tecniche endovascolari e stents in caso di zone stenotiche o ostruzioni vene centrali

Ecografia

L'ECD è il gold standard e permette diagnosi differenziale con l'AN: l'interruzione della parete vascolare protesica, la presenza del colletto e l'assenza di parete vascolare propria, caratteristica degli PAN, sono in genere facilmente evidenziabili (Figura 17, Figura 18). A livello del colletto ci può essere intenso aliasing sia per l'aumento delle velocità sia per un flusso turbolento di va e vieni presenti in tale sede [17]. È importante la ricerca di segni ecografici di flogosi tissutale peri aneurismatica che possono essere espressione di infezione.

L'indagine ecografica è poi importante quando lo PAN è trattato con la tecnica della compressione o con utilizzo della trombina, come già sopra riportato.

Trattamento

Diverse possono essere le modalità di intervento in presenza di uno PAN e l'osservazione clinica indirizza la scelta terapeutica [24]:

1. Approccio conservativo
2. Approccio chirurgico
3. Metodiche endovascolari
4. Compressione ecoguidata
5. Trombina

L'approccio conservativo è sostenuto dall'evidenza di alcuni studi che hanno recentemente dimostrato, come gli PAN possono andare incontro ad una trombosi spontanea. È da sottolineare che né il calibro dell'ago utilizzato per incannulazione, né la dimensione iniziale dello PAN, si correlano a tale probabilità di chiusura spontanea. In caso di un trattamento di attesa è necessario uno stretto monitoraggio dello PAN ed è tassativo evitare di pungere l'AV in vicinanza dello PAN fino al suo completo riassorbimento. La chirurgia è indicata per

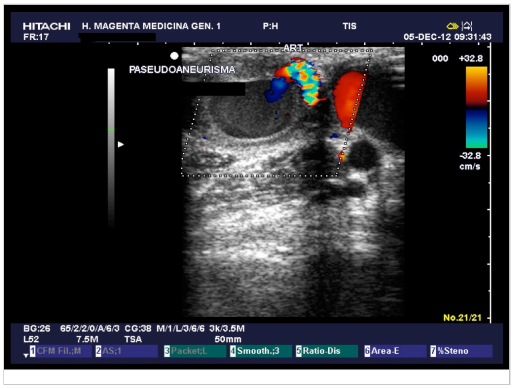

Figura 17.
Pseudoaneurisma

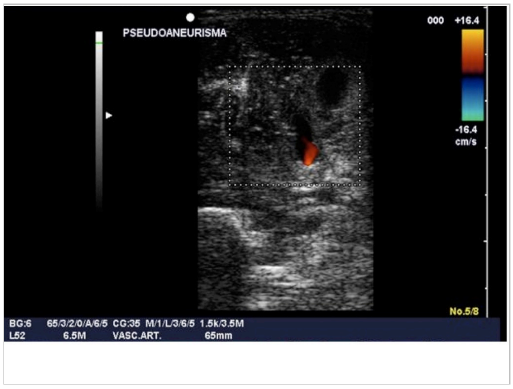

Figura 18.
Pseudoaneurisma in fase di risoluzione

lesioni che si accrescono rapidamente, nel caso di infezione concomitante o in presenza di sintomi da compressione. Gli PAN che persistono più di 2 mesi o la necessità di terapia anticoagulante, possono anche rappresentare indicazioni per un intervento. Il trattamento chirurgico è associato con una morbilità bassa e risultati a lungo termine soddisfacenti [9] (full text).

Uno PAN che diventa settico richiede un trattamento chirurgico urgente e demolitivo, sotto copertura antibiotica, con chiusura dell'accesso ed ampia, completa toilette chirurgica. Se lo PAN infetto coinvolge un tratto protesico è indispensabile la rimozione della protesi e di tutto il materiale potenzialmente infetto [24].

L'utilizzo degli stents per trattare lo PAN è attualmente "off-label". Tra le complicanze di questo approccio è da segnalare casi di rottura delle maglie dello stent le quali, sporgendo attraverso la cute, possono rappresentare una minaccia per il personale sanitario, quando incannulla il paziente [13] (full text). Una recidiva dello PAN con questo tipo di approccio, si può verificare come conseguenza dell'iperplasia neointimale che incrementa la già elevata pressione intra innesto e delle ripetute venipunture. Anche le infezioni possono esserne una complicanza [26].

Sono attesi studi prospettici che confrontino la sicurezza e l'efficacia degli innesti protesici rispetto all'approccio chirurgico. Sulla base delle prove disponibili, gli stent dovrebbe essere considerati in pazienti ad "alto rischio chirurgico" o come misura provvisoria per estendere l'intervallo prima di un eventuale intervento chirurgico [27]. Sia il paziente che il personale di dialisi devono essere istruiti sulle implicazioni legate al posizionamento dello stent. La sua sede deve essere chiaramente indicata e l'area dello stent deve essere frequentemente valutata per evidenziare immediatamente, eventuali segni di infezione o di reiterazione dello PAN [1].

La compressione ecoguidata (UGC) è diventato il trattamento iniziale di scelta per PAN post-cateterismo dell'arteria femorale. Questo approccio però, nei pazienti emodializzati in trattamento con eparina e anticoagulanti, sembrerebbe meno efficace [9] (full text). Lo stato coagulativo del paziente, un colletto corto, le dimensioni maggiori di 2 cm dello PAN, uno PAN multi lobulato, la compliance del paziente, l'affidabilità dell'operatore, possono essere causa di insuccesso. Complicanze possono essere la rottura dello PAN, l'infezione, l'embolia, la lesione della cute [28].

La chiusura dello PAN viene raggiunta attraverso l'applicazione di una compressione digitale direttamente al collo dello PAN. La visualizzazione tramite ECD del flusso attraverso la fistola, assicura la continua pervietà della fistola durante la compressione. In uno studio, il tempo necessario per occludere lo PAN variava dai 20 a 45 min e l'accesso vascolare veniva preservato, senza recidiva degli PAN al follow-up. La somministrazione di aspirina in cronico, non ha dimostrato di essere un ostacolo. La compressione manuale eco-guidata degli PAN degli AV dell'avambraccio risulta un trattamento non invasivo, efficace, sicuro, che dovrebbe essere tentata prima di ricorrere alle alternative chirurgiche o endovascolari [23] (full text).

Molto promettente per efficacia e sicurezza risulta anche l'utilizzo della trombina, che è iniettata lentamente sotto guida ecografica, senza anestesia locale [13] (full text) [28] [29].

Conclusioni

Gli AN e gli PAN rappresentano problematiche dell'accesso vascolare che il nefrologo si trova ad affrontare nella pratica quotidiana e di cui deve conoscere l'eziopatogenesi per poterli prima prevenire e successivamente trattare in modo corretto.

Gli AN in particolare complicano l'AV limitandone la superficie pungibile, rendendo difficoltosa l'emostasi con rischio di sanguinamento per erosione della cute sovrastante, elevando l'incidenza di trombosi ed infezioni, facilitando fenomeni ischemici della mano ed aumentando il rischio di sviluppare PAN.

Da qui la raccomandazione, da un lato, di non utilizzare la sede dell'AN per la venopuntura e, dall'altro l'utilità di stabilire programmi di monitoraggio clinico e strumentale con l'ausilio della metodica ultrasonografica al fine di migliorare la sopravvivenza dell'AV.

Infatti la prevenzione di ogni complicanza dell'AV può ridurre la morbidità, migliorare la qualità della vita e ridurre i costi.

Bibliografia

[1] R. Shah, T. J. Vachharajani and A. K. Agarwal The Open Urology & Nephrology Journal, 2013, 6, 1-5 Aneurysmal Dilatation of Dialysis Arteriovenous Access

[2] Lo HY, Tan SG Arteriovenous fistula aneurysm--plicate, not ligate. Annals of the Academy of Medicine, Singapore 2007 Oct;36(10):851-3 (full text)

[3] P. R Cook, T. G Canty, Robert J Hye. Resection, Reduction, and Revision of Aneurysmal AV Fistulas. https://www.signup4.net

[4] Pasklinsky G, Meisner RJ, Labropoulos N et al. Management of true aneurysms of hemodialysis access fistulas. Journal of vascular surgery 2011 May;53(5):1291-7 (full text)

[5] Berard X, Brizzi V, Mayeux S et al. Salvage treatment for venous aneurysm complicating vascular access arteriovenous fistula: use of an exoprosthesis to reinforce the vein after aneurysmorrhaphy. European journal of vascular and endovascular surgery : the official journal of the European Society for Vascular Surgery 2010 Jul;40(1):100-6 (full text)

[6] Balaz P, Björck M True aneurysm in autologous hemodialysis fistulae: definitions, classification and indications for treatment. The journal of vascular access 2015 Nov-Dec;16(6):446-53 (full text)

[7] Konner K, Nonnast-Daniel B, Ritz E et al. The arteriovenous fistula. Journal of the American Society of Nephrology : JASN 2003 Jun;14(6):1669-80 (full text)

[8] Mudoni A, Cornacchiari M, Gallieni M et al. Aneurysms and pseudoaneurysms in dialysis access. Clinical kidney journal 2015 Aug;8(4):363-7

[9] Cina G, De Rosa MG, Viola G et al. Arterial injuries following diagnostic, therapeutic, and accidental arterial cannulation in haemodialysis patients. Nephrology, dialysis, transplantation : official publication of the European Dialysis and Transplant Association - European Renal Association 1997 Jul;12(7):1448-52 (full text)

[10] Lam W, Betal D, Morsy M et al. Enormous brachio-cephalic arteriovenous fistula aneurysm after renal transplantation: case report and review of the literature. Nephrology, dialysis, transplantation : official publication of the European Dialysis and Transplant Association - European Renal Association 2009 Nov;24(11):3542-4 (full text)

[11] Eugster T, Wigger P, Bölter S et al. Brachial artery dilatation after arteriovenous fistulae in patients after renal transplantation: a 10-year follow-up with ultrasound scan. Journal of vascular surgery 2003 Mar;37(3):564-7 (full text)

[12] Georgiadis GS, Lazarides MK, Panagoutsos SA et al. Surgical revision of complicated false and true vascular access-related aneurysms. Journal of vascular surgery 2008 Jun;47(6):1284-1291 (full text)

[13] Sivananthan G, Menashe L, Halin NJ et al. Cephalic arch stenosis in dialysis patients: review of clinical relevance, anatomy, current theories on etiology and management. The journal of vascular access 2014 May-Jun;15(3):157-62 (full text)

[14] Stuart RM, Schmidt M, Kurtz P et al. Intracranial multimodal monitoring for acute brain injury: a single institution review of current practices. Neurocritical care 2010 Apr;12(2):188-98

[15] 15=14

[16] MJ Fitz - Implantable device for monitoring. 6,106,476 A * 8/ 2000 Corl. aneurysm sac parameters US006890303B2

[17] Yu Q, Yu H, Chen S et al. Distribution and complications of native arteriovenous fistulas in maintenance hemodialysis patients: a single-center study. Journal of nephrology 2011 Sep-Oct;24(5):597-603

[18] Gestione fistola artero-venosa per emodialisi · Nephromeet www.giornaleitalianodinefrologia.it

[19] Pierce GE, Thomas JH, Fenton JR et al. Novel repair of venous aneurysms secondary to arteriovenous dialysis fistulae. Vascular and endovascular surgery 2007 Feb-Mar;41(1):55-60

[20] 20=2

[21] Diskin C, Stokes TJ, Dansby LM et al. Doxycycline may reduce the incidence of aneurysms in haemodialysis vascular accesses. Nephrology, dialysis, transplantation : official publication of the European Dialysis and Transplant Association - European Renal Association 2005 May;20(5):959-61 (full text)

[22] M. Napoli. Eco Color Doppler & Accessi Vascolari per emodialisi. Wichtig 2010

[23] Witz M, Werner M, Bernheim J et al. Ultrasound-guided compression repair of pseudoaneurysms complicating a forearm dialysis arteriovenous fistula. Nephrology, dialysis, transplantation : official publication of the European Dialysis and Transplant

Association - European Renal Association 2000 Sep;15(9):1453-4 (full text)

[24] L. Berardinelli, P. F. Frosini, M. Gessaroli Proposta di Linee Guida Accesso per emodialisi. http://www.chirurgiavascolareroma.com. July, 2013

[25] Zerbi S, Cozzi G, Pedrini LA et al. Median nerve dysfunction from anastomotic calcified aneurysm of a Cimino-Brescia fistula in a long-term dialysis patient. Nephrology, dialysis, transplantation : official publication of the European Dialysis and Transplant Association - European Renal Association 2006 Dec;21(12):3595-6 (full text)

[26] Niyyar VD, Moossavi S, Vachharajani TJ et al. Cannulating the hemodialysis access through a stent graft - is it advisable? Clinical nephrology 2012 May;77(5):409-12

[27] L Salman, A Asif. Stent Graft for Nephrologists: Concerns and Consensus Incidence of iatrogenic arterial lesions: patients undergoing dialysis represent a group at high risk since they require repeated cannulation of the vascular access and intermittent heparinization during maintenance haemodialysis. Clin J Am Soc Nephrol 2010; 5: 1347-52.

[28] E. Resigno, S. Robotti. 10° Corso Di Aggiornamento Multidipliscinare in Cardiologia Tigullio 2012 11-13 febbraio

[29] U. Grandis, F. Antonini Canterin, S. Bitto, M. Brieda, C. Burelli, M. Cassin, V. Dall'Aglio, F. Macor, A. Manfroni, R. Neri, R. Pecoraro, G.L. Nicolosi. Comunicazioni: Giornale Italiano di Cardiologia Ruolo della diagnostica ecocolor doppler nella gestione e trattamento delle complicanze vascolari in emodinamica. Il Pensiero Scientifico Editore