Un caso di amiloidosi AL ad evoluzione fulminante

Nefrologo In corsia

Vincenzo Cosentini[1], Maria Vitale[1], Linda Gammaro[1], Alessandro Petrolino[1], Martina Tinelli[2], Andrea Remo[3], Carlo Rugiu[1]

1 U.O.C. Nefrologia e Dialisi Ospedale Fracastoro, San Bonifacio, Verona, Italia
2 U.O.S.D. Oncologia Ospedale Fracastoro, San Bonifacio, Verona, Italia
3 U.O.C. Anatomia Patologica Ospedale Fracastoro, San Bonifacio, Verona, Italia

Vincenzo Cosentini

Corrispondenza a:
Vincenzo Cosentini
U.O.C. Nefrologia e Dialisi
37038
San Bonifacio (Vr)
tel. 0456138027
mail: vincenzo.cosentini@aulss9.veneto.it

ABSTRACT
L'amiloidosi rappresenta un gruppo eterogeneo di patologie caratterizzate dal deposito, sotto forma di fibrille, nei vari organi e tessuti dell'organismo, di proteine anomale; i depositi costituiti da queste fibrille vengono denominati *amiloide* o *sostanza amiloide*. *L'amiloidosi AL, detta anche a catene leggere*, è una forma primaria caratterizzata da depositi di catene leggere di immunoglobuline monoclonali, proteine che vengono prodotte dal midollo osseo con lo scopo di proteggere l'organismo da processi di tipo patologico; per motivi sconosciuti, queste immunoglobuline, una volta assolta la loro funzione, non si dissolvono ma, al contrario, si trasformano, appunto, in fibrille di amiloide e si accumulano progressivamente, trasportate dal flusso sanguigno, nei vari organi e tessuti. Di seguito riportiamo il caso di un paziente caucasico maschio di 77 anni, ospedalizzato presso la nostra Unità Operativa per sindrome nefrosica ed aumento della creatinina comparsa in un paio di mesi rispetto a controlli precedenti normali. Il paziente viene sottoposto a biopsia renale ed a striscio midollare con evidenza di amiloidosi AL (o amiloidosi primaria) e presenza, all'immunofissazione sierica, di mieloma multiplo IgG k di lieve entità. Trattato con bortezomib (1 mg/m2) e soldesam (10 mg) prima e lenalidomide dopo, il paziente ha avuto un decorso clinico gravato da ipotensione sintomatica per grave disautonomia ed ha dovuto iniziare trattamento sostitutivo con emodiafiltrazione per malattia renale terminale dopo due mesi dall'esordio di malattia. È deceduto dopo 4 mesi dal primo ricovero per sindrome nefrosica.

PAROLE CHIAVE: amiloidosi AL, mieloma multiplo, insufficienza renale, emodiafiltrazione

Ogni riproduzione del presente documento, anche parziale, è vietata senza la preventiva autorizzazione della Società Italiana di Nefrologia ai sensi della L. n.633/1941

Introduzione

L'amiloidosi è una patologia caratterizzata dal deposito di una proteina con ripiegamento beta-shift. Attualmente si conoscono circa 30 tipologie di amiloidosi, ereditarie o meno, classificate in base ai segni clinici ed alle caratteristiche biochimiche della sostanza amiloide coinvolta [1]. Alcune delle forme più frequenti sono l'amiloidosi AL (amiloidosi da immunoglobuline/catene leggere), l'amiloidosi AA (infiammatoria/reattiva) e l'amiloidosi ATTR (da accumulo di transtiretina).

L'amiloidosi AL (o amiloidosi primaria) è la forma più comune, con un'incidenza di circa 0,8 casi ogni 100.000 abitanti per anno, ed anche quella con la prognosi peggiore. In questa variante della malattia, il cosiddetto "clone amiloidogeno" è rappresentato da frammenti delle catene leggere delle immunoglobuline (anticorpi dalle plasmacellule midollari, cellule linfoidi giunte a maturazione in grado di sintetizzare immunoglobuline) che formano fibrille le quali si depositano nei tessuti. In questo caso, l'amiloidosi rientra nelle "discrasie plasmacellulari" ed è una patologia che si può manifestare con una grande varietà di segni e sintomi che dipendono dagli organi colpiti [2]. Può presentarsi come patologia isolata o in associazione con il mieloma multiplo. Gli organi più frequentemente coinvolti dal deposito delle fibrille sono il cuore (nel 75% dei pazienti), i reni (nel 65% dei casi), l'apparato gastrointestinale, il fegato (20%), la cute, i nervi periferici che trasmettono la sensibilità dai piedi e dalle mani e quelli che regolano la pressione arteriosa (20%) e gli occhi.

Molto utile alla determinazione della sopravvivenza dei pazienti affetti da amiloidosi AL può risultare la misurazione di biomarkers di danno cardiaco quali i peptidi natriuretici, ovvero la porzione amino-terminale del peptide natriuretico di tipo B (NT-proBNP) e delle troponine cardiache (cTn) [3–4].

I sintomi che possono far sospettare un'amiloidosi sono numerosi ed alcuni sono tipici della malattia: una proteinuria fino alla sindrome nefrosica, disturbi del ritmo cardiaco per infiltrazione del sistema di conduzione, ipertrofia del ventricolo sinistro con ispessimento ed irrigidimento delle pareti ventricolari e del setto interatriale, ipotensione ortostatica, sincope, vertigini, epatomegalia senza cause apparenti, polineuropatia, sindrome del tunnel carpale, porpora periorbitale (per fragilità capillare dovuta a deposito vascolare di amiloide), macroglossia. La comparsa di stanchezza e dimagramento inspiegabili è un sintomo frequente nel paziente con amiloidosi [5–9].

Le terapie impiegate nell'amiloidosi AL sono atte a contrastare le plasmacellule che producono la paraproteina e si basano su combinazioni di diversi farmaci [10].

Per i pazienti giovani, con condizioni generali buone è possibile eseguire l'autotrapianto di cellule staminali, una procedura che si avvale di chemioterapia ad alta dose, che elimina tutte le cellule del midollo osseo, che viene poi ricostituito grazie alle cellule staminali del paziente, prelevate in precedenza e crioconservate [11].

Tra i farmaci usati nel trattamento dell'amiloidosi AL spicca l'azione di due classi: l'inibitore del proteasoma, bortezomib e gli immunomodulatori, derivati dalla talidomide, lenalidomide e pomalidomide.

Negli ultimi anni si è affermato anche il ruolo dell'immunoterapia con anticorpi monoclonali antiCD-38, diretti contro le plamascellule, come il Daratumumab.
Il proteasoma è un complesso multiproteico presente in tutte le cellule dell'organismo, con il ruolo di degradare i polipeptidi all'interno della cellula. La sua inibizione porta ad un arresto del ciclo cellulare ed alla morte per apoptosi. Tra gli effetti collaterali degli inibitori del proteasoma vi è la riattivazione dell'Herpes Zoster, la neuropatia periferica, la leucoencefalopatia multifocale progressiva (PML), l'ipotensione ortostatica, l'insufficienza cardiaca [12–16].

Ogni riproduzione del presente documento, anche parziale, è vietata senza la preventiva autorizzazione della Società Italiana di Nefrologia ai sensi della L. n.633/1941

Caso clinico

Riportiamo un caso di un paziente 77enne, di razza caucasica, con una storia anamnestica di cardiopatia ischemica all'età di 62aa e di TIA nel 2010, iperteso in terapia con amlodipina 5 mg, ramipril 5 mg ed amiloride/idroclorotiazide 2.5/25 mg. Nel luglio 2012 tumore corde vocali trattato con radioterapia.

Nel dicembre 2018 si ricovera per alcuni giorni, dal 22 al 31, presso la nostra unità di Nefrologia per inquadramento clinico-diagnostico in funzione di una proteinuria significativa allo spot urinario (2.6 g/l), edemi declivi, ipertensione; all'ingresso si mette in evidenza un aumento della creatinina (1.4 mg/dl) che fino ad allora era sempre stata nella norma (creatinina di 1 mg/dl all'ultimo controllo del novembre 2018). Un'ecocardiogramma di fine dicembre 2018 mostrava un ventricolo sx di normali dimensioni, con lieve ipertrofia settale ed acinesia inferiore basale; funzione contrattile globale discretamente conservata (FE 55%). Nel corso della degenza è emersa una sindrome nefrosica (9.7 gr/24h), associata a disprotidemia (proteine totali 50 g/L) e si confermava un deterioramento della funzione renale (creatininemia stabile a 1.4 mg/dl). Abbiamo sottoposto il paziente ad una serie di controlli ematochimici, anche in funzione di una valutazione per eventuale biopsia renale, quali il dosaggio dei markers tumorali per escludere sindromi paraneoplastiche con riscontro di rilevante aumento del Ca125 (641 KU/L) e minimo del Ca 15-3 (33 KU/L), e la batteria autoimmunitaria, in cui emergeva esclusivamente un minimo aumento non rilevante del C3 (2.190 g/l) e C4 (0.550 g/l); anche i markers virali risultavano negativi. Era stato dimesso a fine dicembre 2018 con l'intenzione di approfondire a breve il quadro clinico e con una creatininemia sempre intorno a 1.4 mg/dl e GFR stimato (con formula MDRD) di 52 ml/min.

Dal 14 gennaio al 15 febbraio nuovo ricovero in Nefrologia con una creatininemia all'ingresso di 2.36 mg/dl. Visto l'aumento dei markers tumorali e l'anamnesi positiva per pregressa neoplasia, è stato sottoposto, dopo pochi giorni dall'ingresso e previa premedicazione, a Tac stadiante con mdc con riscontro di "multiple formazioni linfonodali sovra e sottodiaframmatiche nel mediastino superiore, anteriormente alla trachea, in sede ilare bilateralmente, nel retroperitoneo superiore, all'altezza dell'origine del tripode celiaco, con diametro massimo 22 mm. Reni in sede, con spessore parenchimale modestamente assottigliato ed effetto parenchimografico simmetrico. Aumentate di dimensioni due alterazioni ossee osteoaddensanti all'ala sacrale di destra ed all'altezza del II metamero sacrale". Dal punto di vista laboratoristico, un'immunofissazione sierica evidenziava componente monoclonale IgG kappa <1 g/l.

Il 4 febbraio 2019 veniva sottoposto a biopsia renale con diagnosi di amiloidosi AL (colorazione rosso Congo positiva) (Fig. 1); il frustolo di parenchima renale comprendeva 19 glomeruli di cui 2 scleroialini. Tutti i glomeruli erano caratterizzati da espansione della matrice mesangiale con ispessimento della membrana basale capillare per deposizione di materiale debolmente PAS positivo che in alcuni glomeruli assumeva un aspetto nodulare; nell'interstizio erano presenti foci di infiltrato infiammatorio di tipo linfocitario e plasmacellulare e materiale debolmente PAS positivo con focali aree di atrofia tubulare. Il lume dei tubuli era occupato da voluminosi cilindri ed i vasi di medio e piccolo calibro erano ispessiti per la presenza del materiale debolmente PAS positivo". L'amiloide non è stata tipizzata con l'immunogold o altro.

Ogni riproduzione del presente documento, anche parziale, è vietata senza la preventiva autorizzazione della Società Italiana di Nefrologia ai sensi della L. n.633/1941

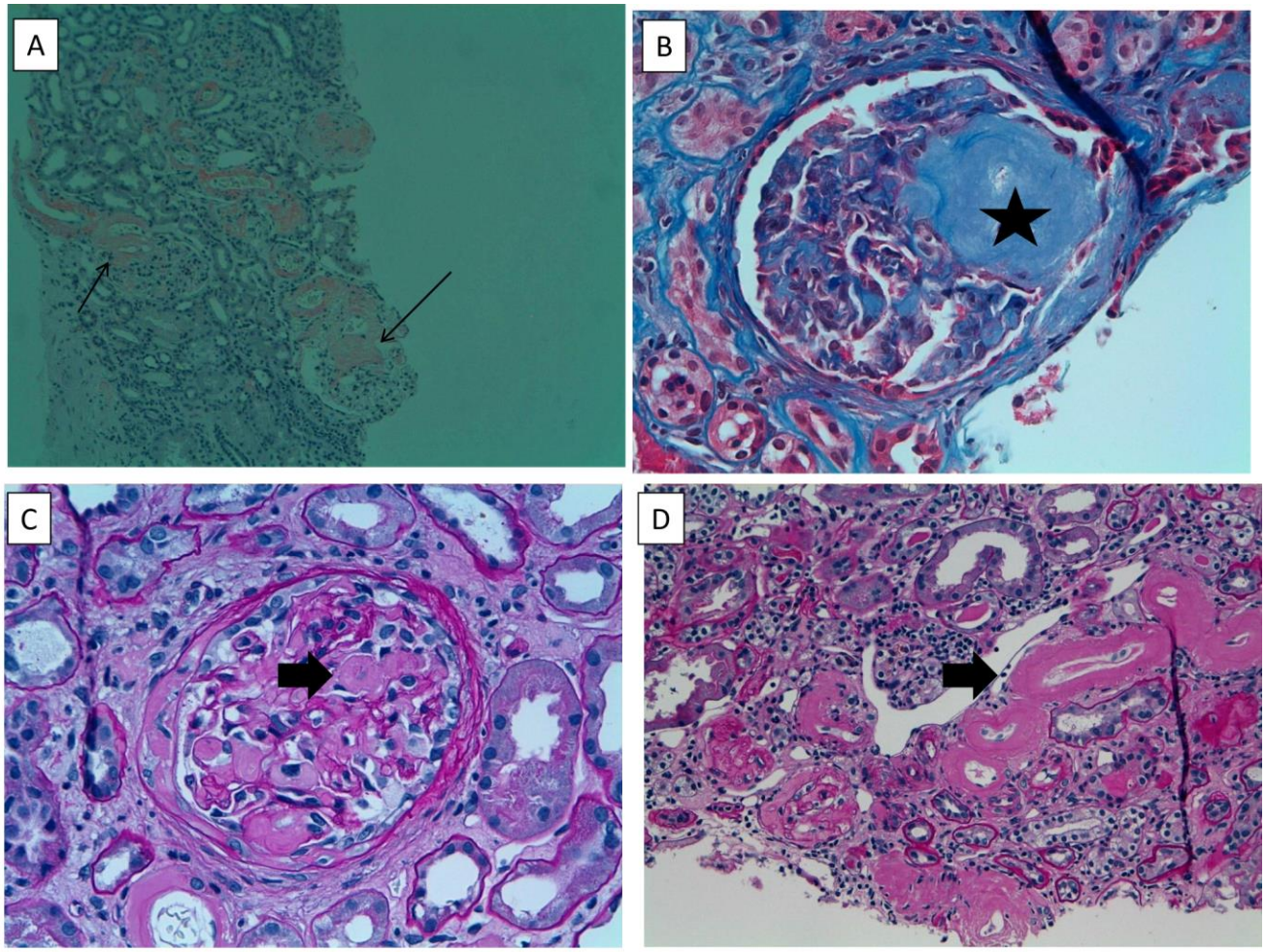

Fig. 1: A) (Rosso Congo; 40x) La colorazione rosso Congo mette in evidenza depositi di amiloide attorno ai vasi ed all'interno dei glomeruli (frecce). Questi depositi hanno mostrato dicroismo alla luce polarizzata; B) (Colorazione tricromica; 200x) Amiloide (depositi blu) all'interno del glomerulo (asterisco); C) (PAS; 200x) Amiloide (deposito rosa) all'interno del glomerulo (freccia); D: Amiloide (deposito rosa) attorno ai vasi (freccia).

Era stato anche eseguito uno striscio su sangue midollare con presenza di infiltrato plasmacellulare pari al 10% della cellularità totale, in quadro compatibile con mieloma multiplo ed amiloidosi renale (catene Kappa libere: 379 mg/l; catene lambda libere: 32.90 mg/l; rapporto K/L libere di 11.520 ratio; BJ: 210 mg/l). In quell'occasione la creatinina era aumentata a 2.7 mg/dl, NT-proBNP era 5923 pg/ml e la troponina T di 43.41 ng/l; a fine febbraio 2019 veniva ripetuto un'ecocardiogramma che mostrava un ventricolo sinistro lievemente ipertrofico con pareti isoecogene e contrattilita' globale normale (FE 55%) e dilatazione biatriale.

Dal punto di vista clinico, durante la degenza si è instaurato un quadro di ipotensione ortostatica ingravescente che ha reso necessaria la sospensione della terapia antipertensiva e la prescrizione di midodrina (30 gtt tre volte al giorno).

Dopo confronto multidisciplinare con oncologo ed ematologo del nostro nosocomio e con il centro di riferimento dell'amiloidosi di Pavia, non sono stati presi in considerazione ulteriori accertamenti strumentali (RMN cardiaca, PET-TAC, biopsia linfonodale) e si è deciso di iniziare, dall'11 febbraio 2019, terapia farmacologica di prima linea, secondo lo schema Vel-Dex: bortezomib (1 mg/m^2 sottocute settimanale) e desametasone 10 mg per 2 giorni settimanali, con un ciclo completo eseguito nell'arco di quattro settimane. A questi farmaci abbiamo associato anche l'aciclovir 200 mg

Ogni riproduzione del presente documento, anche parziale, è vietata senza la preventiva autorizzazione della Società Italiana di Nefrologia ai sensi della L. n.633/1941

due volte al giorno per il noto rischio di riattivazione di herpes zooster. Alla dimissione la funzione renale era ulteriormente peggiorata con una creatininemia di 5.3 mg/dl.

Nel corso del terzo ricovero in Nefrologia, dal 20 febbraio al 29 marzo 2019, si iniziava trattamento emodialitico sostitutivo con emodiafiltrazione [17–18] per ulteriore peggioramento della funzione renale (azotemia 160 mg/dl, creatininemia 6.9 mg/dl) ed oligoanuria.

A fine marzo 2019, dopo il primo ciclo di trattamento con Vel/Dex, si assisteva ad un significativo aumento dell'NT-proBNP (2176 pg/ml); peggiorava anche il profilo delle FLC con catene Kappa libere: 627 mg/l; catene lambda libere: 48.40 mg/l; rapporto K/L libere di 12.960 ratio.

Era ancora molto evidente, inoltre, il quadro di ipotensione ortostatica, ulteriormente aggravato dalla terapia con bortezomib, il cui dosaggio, anche in accordo con il centro di riferimento di Pavia, veniva ridotto a 0.7 mg/m^2.

Dal punto di vista laboratoristico si manifestava aumento dei valori delle FLC con catene Kappa libere di 771 mg/l, catene lambda libere di 81.8 mg/l ed un rapporto K/L libere di 14.210 ratio.

Durante tutto il decorso della malattia non si sono registrati miglioramenti nei livelli dei biomarkers misurati (pro-BNP, troponina T, catene leggere libere circolanti) (Tabella 1).

	GENNAIO 2019	MARZO 2019	APRILE 2019
pro-BNP (v.n. <100 pg/ml)	5923	21176	20267
S-Kappa lib. (v.n. 3,30 – 19,40 mg/l)	379	627	771
S-Lambda lib. (v.n. 5,71 – 26,30 mg/l)	32.9	48.4	81.8
S-rapporto K/L lib. (v.n. 0,300 – 1,200 ratio)	11.520	12.960	14.200
S-TnT (v.n. 0,00 – 14,00 ng/l)	43.41	80	190

Tabella 1: **Andamento temporale livelli ematici biomarcatori di Amiloidosi AL**

Concluso il primo ciclo di Vel/Dex, su indicazione dello specialista ematologo, si sospendeva il trattamento con bortezomib, già a dosi ridotte, e si intraprendeva trattamento con lenalidomide 5 mg/die, associato al desametasone. Dopo una settimana dall'inizio della terapia con lenalidomide il paziente è deceduto per arresto cardio-circolatorio, a distanza di quattro mesi dall'esordio di malattia.

Discussione

L'amiloidosi AL fa parte di un gruppo eterogeneo di patologie caratterizzate dall'accumulo di materiale proteico fibrillare, definito amiloide. È una malattia rara e difficile da diagnosticare perché spesso si presenta con sintomi aspecifici e, a differenza del mieloma multiplo, del quale condivide alcuni schemi terapeutici, non è solo una neoplasia ematologica ma può presentare un danno funzionale multiorgano che espone i pazienti ad una maggiore tossicità delle terapie farmacologiche [19–21].

L'obiettivo principale della terapia dell'amiloidosi AL è quello di rallentare o arrestare la produzione della proteina che causa il danno degli organi coinvolti; sulla prognosi della malattia incide non soltanto il tipo di terapia utilizzata ma anche il monitoraggio di biomarcatori (proBNP, FLC, cTn) che possano rendere il più precoce possibile la diagnosi e contribuire positivamente

Ogni riproduzione del presente documento, anche parziale, è vietata senza la preventiva autorizzazione della Società Italiana di Nefrologia ai sensi della L. n.633/1941

all'outcome stesso.

La terapia farmacologica dell'amiloidosi AL si avvale di varie strategie che tengono conto anche della stratificazione dei pazienti affetti da amiloidosi a seconda del basso, medio ed alto rischio (Tabella 2) [22]; il trapianto autologo di cellule staminali periferiche, associato ad alte dosi di melphalan, è considerato il trattamento più efficace nei pazienti a basso rischio, con età inferiore a 65 anni, con normale troponina cardiaca, frazione di eiezione ventricolare > 45%, PAS >90 mmHg, clearance della creatinina > 50 ml/min [23].

BASSO RISCHIO (14%)	**RISCHIO INTERMEDIO (42%)**	**ALTO RISCHIO (44%)**
Devono essere soddisfatte tutte le seguenti condizioni		**Deve essere soddisfatta una delle seguenti condizioni**
Età <65 anni	Tutti i pazienti che non possono essere considerati a rischio basso o alto	
NT-proBNP <5000 ng/L	Stadio I-IIIa	NT-proBNP > 8500 ng/L
Troponina T o I < ai limiti di riferimento		Troponina T o I > ai limiti di riferimento
New York Heart Association (NYHA) = I<III		NYHA = I > III
Frazione di eiezione (FE) >45%		Stadio IIIb
Pressione arteriosa sistolica in ortostasi > 90 mmHg		
Diffusione alveolo-capillare del monossido di carbonio (DLCO) >50%		
eGFR > 50 ml/min		
Performance status (Eastern Cooperative Oncology Group, ECOG) <3		
↓	↓	↓
TRAPIANTO AUTOLOGO DI MIDOLLO (ASCT)	**CHEMIOTERAPIA**	**CHEMIOTERAPIA**

Tabella 2: Stratificazione del rischio clinico nei pazienti con amiloidosi AL (relative al centro di riferimento nazionale delle amiloidosi di Pavia) [20]

L'associazione di melphalan e desametasone (MDex) o la combinazione di ciclofosfamide, thalidomide e desametasone (CTD) ha mostrato gli stessi risultati del protocollo precedente ma con una tossicità minore.

Ogni riproduzione del presente documento, anche parziale, è vietata senza la preventiva autorizzazione della Società Italiana di Nefrologia ai sensi della L. n.633/1941

I pazienti con malattia avanzata, e ad alto rischio, possono giovarsi di un trattamento di prima scelta definito dalla combinazione dell'inibitore del proteosoma, bortezomib, con il desametasone (Vel/Dex), protocollo che migliora la sopravvivenza dei pazienti con insufficienza cardiaca sintomatica [24–26], come confermato da una metanalisi del 2019, in cui veniva posto l'accento sull'efficacia, tra le varie associazioni di terapie, del protocollo Vel/Dex sulla remissione completa [27].I farmaci appartenenti alla categoria degli IMiDs (immunomodulatori) hanno trovato un loro spazio come rescue therapy nell'amiloidosi AL. A questa categoria appartengono la thalidomide, lenalidomide e pomalidomide; essi vengono riservati ai pazienti con recidiva di malattia e che non possono essere nuovamente sottoposti a terapie di primo livello. Questi farmaci sono in grado di superare le resistenze agli alchilanti ed all'inibitore del proteasoma e garantiscono, a seconda degli studi, una risposta ematologica tra il 40 ed il 60% [28–29].

Conclusioni

L'amiloidosi AL rappresenta una patologia che può ancora oggi avere un'evoluzione clinica verso l'exitus. Nella prognosi gioca un ruolo importante sia la diagnosi precoce che l'eventuale interessamento multiorgano.

Nel caso clinico in questione il paziente ha presentato già all'esordio sintomi di interessamento multiorgano (sindrome nefrosica ed insufficienza renale) con successiva insufficienza renale ingravescente richiedente trattamento dialitico; i livelli aumentati di NT- ProBNP, patognomonici di interessamento cardiaco da amilodosi, non correlavano con il dato ecocardiografico e sono rimasti stabilmente elevati anche durante la chemioterapia. L'inizio della terapia con bortezomib e desametasone (schema Vel-Dex) non ha sortito gli effetti sperati ma ha complicato sintomi clinici già presenti, come l'ipotensione ortostatica ingravescente, ed il profilo delle FLC all'immunofissazione sierica è progressivamente peggiorato. L'evoluzione verso l'exitus è stata quasi fulminante, considerando che, in quattro mesi dall'esordio della sindrome, il decesso è arrivato dopo la conclusione del primo ciclo di Vel-Dex e l'inizio della terapia alternativa con lenalidomide.

Ogni riproduzione del presente documento, anche parziale, è vietata senza la preventiva autorizzazione della Società Italiana di Nefrologia ai sensi della L. n.633/1941

BIBLIOGRAFIA

1. Comenzo RL. Current and emerging views and treatments of systemic immunoglobulin light-chain (Al) amyloidosis. Contrib Nephrol 2007; 153:195-210.
2. Li G, Han D, Wei S, Wang H, Chen L. Multiorgan involvement by amyloid light chain amyloidosis. J Int Med Res 2019 Apr; 47(4):1778-86. https://doi.org/10.1177/0300060518814337
3. Palladini G, Hegenbart U, Milani P, et al. A staging system for renal outcome and early markers of renal response to chemotherapyin AL amyloidosis. Blood 2014; 124:2325-32.
4. Kumar S, Dispenzieri A, Lacy MQ, et al. Revised prognostic staging system for light chain amyloidosis incorporating cardiac bio and serum free light chains measurements markers. J Clin Oncol 2012; 30(9):989-95.
5. Adams D, Suhr OB, Hund E, et al. First European consensus for diagnosis, management, and treatment of transthyretin familial amyloid polyneuropathy. Curr Opin Neurol 2016; 29(S1):S14-S26.
6. Adams D, Théaudin M, Cauquil C, et al. FAP neuropathy and emerging treatments. Curr Neurol Neurosci Rep 2014; 14(3):435.
7. Lalande S, Johnson BD. Diastolic dysfunction: a link between hypertension and heart failure. Drugs Today (Barc) 2008; 44(7):503-13.
8. Rapezzi C, Longhi S, Milandri A, et al. Cardiac involvement in hereditary-transthyretin related amyloidosis. Amyloid 2012; 19(S1):16-21.
9. Szigeti K, Lupski JR. Charcot-Marie-Tooth disease. Eur J Hum Genet 2009; 17(6):703-10.
10. Varga C, Titus SE, Toskic D, Comenzo RL. Use of novel therapies in the treatment of light chain amyloidosis. Blood Rev 2019; 37. https://doi.org/10.1016/j.blre.2019.05.005
11. Miyazaki K, Suzuki K. Autologous Hematopoietic Cell Transplantation Versus Chemotherapy Alone for Immunoglobulin Light Chain Amyloidosis: A Retrospective Study. Clin Lymphoma Myeloma Leuk 2019 Jul; 19(7):413-22. https://doi.org/10.1016/j.clml.2019.02.009
12. Kastritis E, Wechalekar AD, Dimopoulos MA, Merlini G, Hawkins PN, Perfetti V, et al. Bortezomib with or without dexamethasone in primary systemic (light chain) amyloidosis. J Clin Oncol 2010; 28:1031-37.
13. Palladini G, Milani P, Foli A, et al. Melphalan and dexamethasone with or without bortezomib in newly diagnosed AL amyloidosis: a matched case-control study on 174 patients. Leukemia 2014; 28:2311-16.
14. Reece DE, Hegenbart U, Sanchorawala V, et al. Efficacy and safety of once-weekly and twice-weekly bortezomib in patients with relapsed systemic AL amyloidosis: results of a phase 1/2 study. Blood 2011; 118:865-73.
15. Venner CP, Gillmore JD, Sachchithanantham S, et al. A matched comparison of cyclophosphamide, bortezomib and dexamethasone (CVD) versus risk-adapted cyclophosphamide, thalidomide and dexamethasone (CTD) in AL amyloidosis. Leukemia 2014; 28:2304-10.
16. Kastritis E, Gavriatopoulou M, Roussou M, et al. Addition of cyclophosphamide and higher doses of dexamethasone do not improve outcomes of patients with AL amyloidosis treated with bortezomib. Blood Cancer J 2017; 7:e570.
17. Hutchison CA, Cockwell P, Moroz V, Bradwell AR, Fifer L, et al. High cutoff versus high-flux haemodialysis for myeloma cast nephropathy in patients receiving bortezomib-based chemotherapy (EuLITE): a phase 2 randomised controlled trial. Lancet Haematol 2019 Apr; 6(4):e217-e228. https://doi.org/10.1016/S2352-3026(19)30014-6
18. Machiguchi T, Tamura T, Yoshida H. Efficacy of haemodiafiltration treatment with PEPA dialysis membranes in plasma free light chain removal in a patient with primary amyloidosis. Nephrol Dial Transplant 2002 Sep; 17(9):1689-91.
19. Palladini G, Merlini G. Current treatment of AL amyloidosis. Haematologica 2009; 94:1044-48.
20. Merlini G, Seldin DC, Gertz MA. Amyloidosis: pathogenesis and new therapeutic options. J Clin Oncol 2011; 29:1924-33.
21. Merlini G, Palladini G. Amyloidosis: is a cure possible? Ann Oncol 2008;19(S4):iv63-6.
22. Palladini G, Merlini G. What in new in the diagnosis and management of light chain amyloidosis? Blood 2016; 128:159-67.
23. Sanchorawala V, Sun F, Quillen K, et al. Long-term outcome of patients with AL amyloidosis treated with high-dose melphalan and stem cell transplantation: 20-year experience. Blood 2015; 126:2345-47. https://doi.org/10.1182/blood-2015-08-662726
24. Brett Sperry, et al. Efficacy of Chemotherapy for Light-Chain Amyloidosis in Patients Presenting With Symptomatic Heart Failure. Am Coll Cardiol 2016; 67(25):2941-48.
25. Kastritis E, Wechalekar AD, Dimopoulos MA, Merlini G, Hawkins PN, Perfetti V, et al. Bortezomib with or without dexamethasone in primary sistemi (light chain) amyloidosis. J Clin Oncol 2010; 28:1031-37.
26. Jiang F, Chen J, Liu H, Li L, Lu W, Fu R. The effect and safety of bortezomib in the treatment of AL amyloidosis: a systematic review and meta-analysis. Indian J Hematol Blood Transfus 2018; 34:216-26.
27. Yuwen Cai, Shizhang Xu, Na Li, Song Li, and Gaosi Xu. Efficacy of Chemotherapies and stem cell transplantation for systemic AL amyloidosis: a network meta-analysis. Front Pharmacol 2019; 10:1601.
28. Dispenzieri A, Lacy M, Zeldenrust S, et al. The activity of lenalidomide with or without dexamethasone in patients with primary systemic amyloidosis. Blood 2007; 109:465-70.
29. Kastritis E, Gavriatopoulou M, Roussou M, Bagratuni T, Migkou M, et al. Efficacy of lenalidomide as salvage therapy for patients with AL amyloidosis. Amyloid 2018 Dec; 25(4):234-41. https://doi.org/10.1080/13506129.2018.1540410

Ogni riproduzione del presente documento, anche parziale, è vietata senza la preventiva autorizzazione della Società Italiana di Nefrologia ai sensi della L. n.633/1941