# Il retroperitoneo… questo sconosciuto

cap.8 Il retroperitoneo

**Andrea Mancini[1], Mario Meola[2], Giuseppe Tarantino[1], Ilaria Petrucci[2], Giovanna Berardi[3], Cristoforo Cuzzola[1]**

[1] Struttura Complessa di Nefrologia e Dialisi, Ospedale "Di Venere", Bari
[2] Scuola Universitaria Superiore S. Anna Pisa, UO. Medicina interna, Università Pisa
[3] Medico tirocinante c/o Struttura Complessa di Nefrologia e Dialisi, Ospedale "Di Venere", Bari

Andrea Mancini

**ABSTRACT**
Presentiamo il caso di una donna di 45 anni con storia clinica di tumore della mammella giunta alla nostra osservazione con un quadro di insufficienza renale acuta, oligoanuria, acidosi metabolica, idronefrosi bilaterale di II° - III°grado. Il posizionamento bilateralmente di uno stent ureterale ha determinato, nelle 24 ore successive, una diuresi di 5000 ml di urine francamente ematiche a cui è seguita nuovamente l'anuria. Una successiva ecografia ha evidenziato reni idronefrotici con stent ben posizionati, una vescica distesa priva di coaguli ed una ganga di tessuto periaortico che avvolgeva a manicotto il vaso. L'iniezione di soluzione fisiologica attraverso il catetere di foley ha mostrato, all'ecocolordoppler, uno spostamento di fluido nel suo interno tipo jet ureterale. La mancata visualizzazione nella vescica del palloncino di ancoraggio del catetere ha suggerito una nuova valutazione dell'organo: scansioni passanti al di sopra della presunta vescica hanno evidenziato il palloncino di ancoraggio all'interno di una vescica depleta con un'area fluida sottostante. La TAC con fase urografica ha mostrato una idronefrosi bilaterale secondaria ad una placca di tessuto fibroso retroperitoneale che avvolgeva gli ureteri e si estendeva fino al pavimento pelvico dando origine ad una raccolta saccata. Il quadro clinico-strumentale deponeva, quindi, per una insufficienza renale acuta ostruttiva secondaria a fibrosi retroperitoneale. Il versamento saccato retroperitoneale, erroneamente scambiato per vescica, potrebbe avere origini diverse: ematoma, urinoma, processo flogistico, linfocele.

**PAROLE CHIAVE**:
retroperitoneo, fibrosi retroperitoneale, idronefrosi, urinoma.

**ABSTRACT**
We describe the case of a 45-year-old woman with a clinical history of breast cancer presenting with anuric renal failure, metabolic acidosis and bilateral grade 2 – 3 hydronephrosis.
Following insertion of bilateral ureteral stents, urinary output was 5000 ml in the subsequent 24 hours with frankly bloody urine, after which anuria recurred.
A new ultrasound examination showed hydronephrotic kidneys with properly positioned stents, a distended bladder free of clots and a hypo-anechoic, well-demarcated mass enveloping the aorta.
With the echo color Doppler, injection of saline solution through a Foley catheter showed fluid flow similar to a ureteral jet within the bladder.
Since the catheter balloon could not be sonographically visualized in the bladder we decided to re-examine this organ. Scans over what we thought was the bladder detected the balloon in a depleted bladder and fluid underlying it.
CT urography revealed bilateral hydronephrosis secondary to a reperitoneal fibrous plaque surrounding the ureters and extending to the pelvic floor that had produced an encapsulated fluid collection.
The clinical and imaging findings were strongly suggestive of acute obstructive renal failure secondary to retroperitoneal fibrosis. The retroperitoneal fluid collection, which had been mistaken for the bladder, may be due to a hematoma, aurinoma, an inflammatory process or a lymphocele.

**KEYWORDS**:
retroperitoneal space, retroperitoneal fibrosis, hydronephrosis, urinoma.

## INTRODUZIONE

Il retroperitoneo è uno spazio anatomico virtuale occupato da tessuto cellulo-adiposo areolare delimitato in alto dal diaframma, in basso dal pavimento pelvico; contiene organi parenchimatosi, visceri cavi, vasi, linfonodi e nervi (Fig.1).

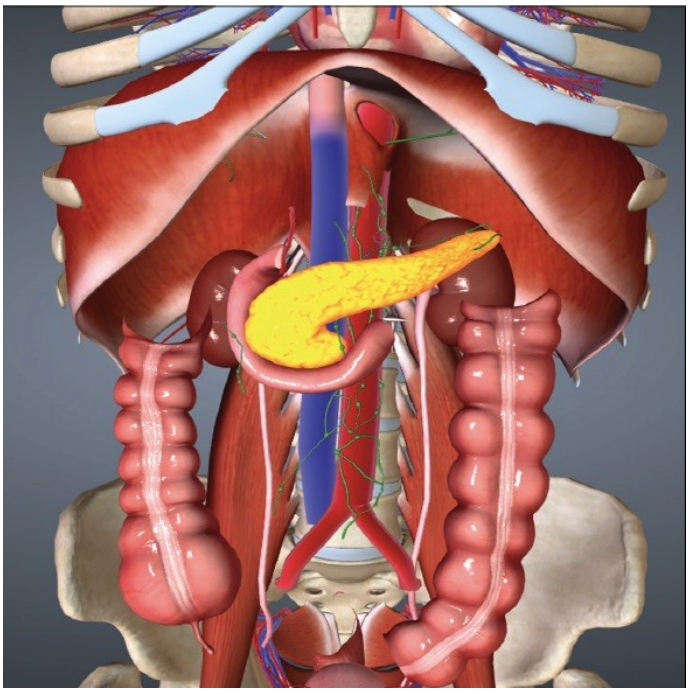

**Figura 1 Spazio retroperitoneale: occupato da tessuto cellulo-adiposo, contiene parenchimi, visceri, vasi, linfonodi e nervi**

Sul piano frontale il retroperitoneo viene suddiviso in quattro spazi dalle fasce perirenale e laterocoronale. La fascia perirenale, costituita anteriormente dalla fascia dello Gerota e posteriormente dalla fascia dello Zuckerkandl, suddivide il retroperitoneo in spazio perirenale anteriore e posteriore; mentre la fascia lateroconale divide il retro peritoneo in spazio pararenale anteriore e posteriore (1) (Fig.2). Secondo alcuni Autori lo spazio perirenale sarebbe chiuso in alto e in basso (2-3); altri studi, condotti mediante TC post-mortem, dimostrano invece che il m.d.c. iniettato direttamente nello spazio perirenale raggiunge lo spazio retroperitoneale della pelvi e lo spazio perirenale controlaterale (4-5). Quindi raccolte perirenali come urinomi, ematomi, linfoceli e ascessi possono diffondere in basso nello spazio retroperitoneale comune dello scavo pelvico (6-7).

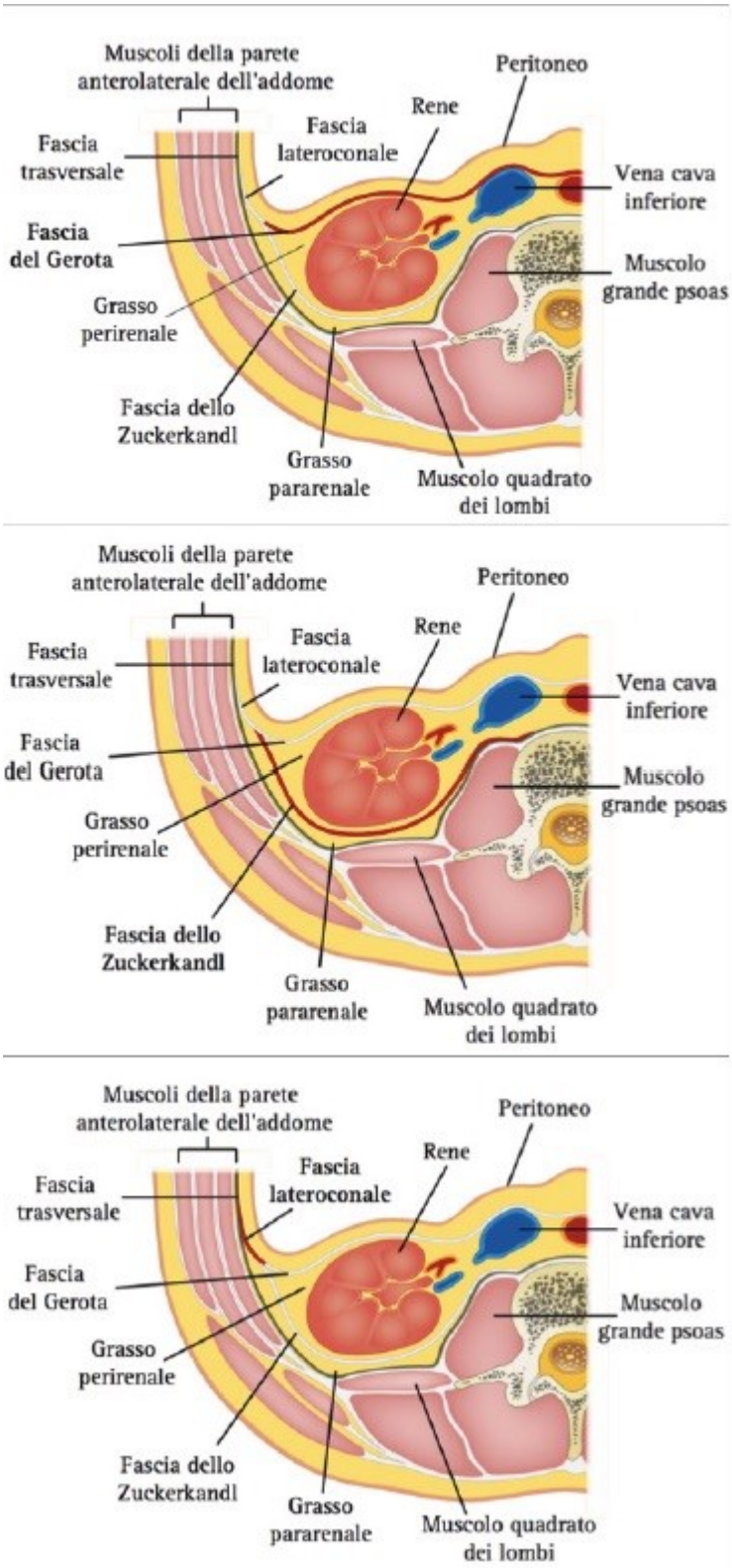


**Figura 2. Spazi e logge del retroperitoneo. Lamina anteriore o fascia del Gerota, lamina posteriore o fascia dello Zuckerkandl. Per gentile concessione del Prof. Meola, da: Meola M. Retroperitoneo, ed Meola M. In: Eureka ed. Ecografia clinica in nefrologia. Volume II, 2015, p.376**

Scopo di questo report è stato documentare un errore di valutazione ecografica legato alla particolare sede anatomica, il retroperitoneo, regione che può essere sede di processi patologici di difficile interpretazione.

## CASO CLINICO

Presentiamo il caso di una donna di 45 anni con storia clinica di carcinoma della mammella destra diagnosticato sei anni addietro, già sottoposta a mastectomia radicale e cicli di chemio e radioterapia. La prima evidenza di insufficienza renale (creatininemia 2.2 mg/dl, azotemia 89 mg/dl, GFR 33 ml/m) circa quattro mesi prima del ricovero: in tale occasione aveva eseguito un'ecografia renale che mostrava un'idronefrosi bilaterale di I°- II°grado (Fig. 3) e per tale motivo le veniva consigliato il ricovero per un ulteriore approfondimento diagnostico, purtroppo la paziente non seguì tale consiglio.

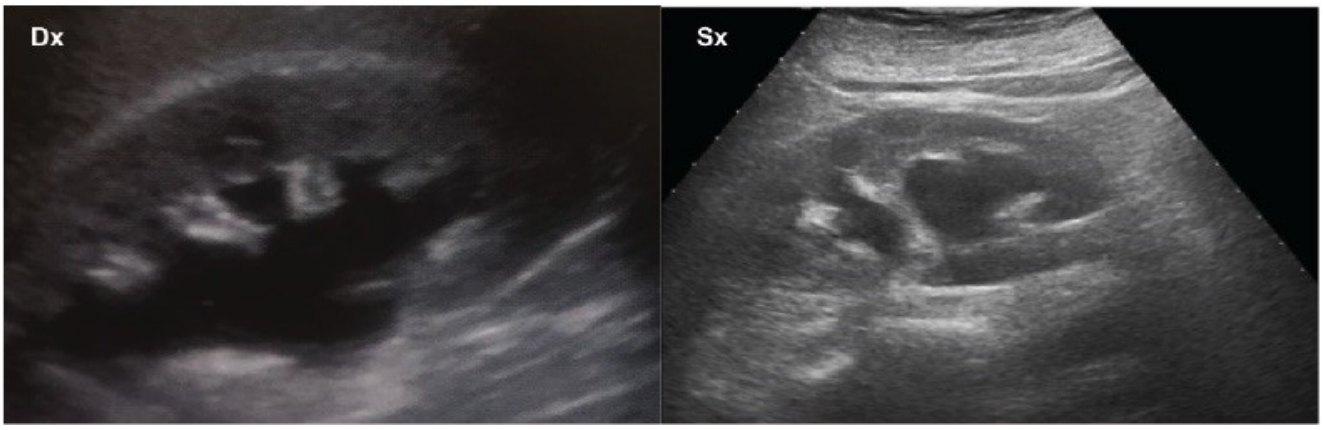


Figura 3 Idronefrosi bilaterale di I°-II°

Dopo 25 giorni la signora si è ripresentata alla nostra osservazione, inviata dal pronto soccorso, con un quadro di insufficienza renale acuta sovrapposta (creatinina sierica 5 mg/dl, azotemia 280 mg/dl, GFR 16 ml/m), oligoanuria, acidosi metabolica (pH 7.29; $HCO_3^-$18 mEq/l; $PCO_2$ 29 mmHg ; BE - 9). All'ecografia fast si evidenziava un'idronefrosi bilaterale di II°-III°grado (Fig. 4) con visualizzazione degli ureteri fino alla biforcazione dei vasi iliaci. In considerazione del peggioramento della funzionalità renale e del grado di idronefrosi, valutato anche con una pielografia ascendente (Fig. 5), in accordo con i colleghi urologi, si è ritenuto utile il posizionamento di stent bilaterali che hanno garantito, nelle 24 ore successive, una diuresi di 5000ml con urine francamente ematiche a cui è seguita nuovamente l'anuria.

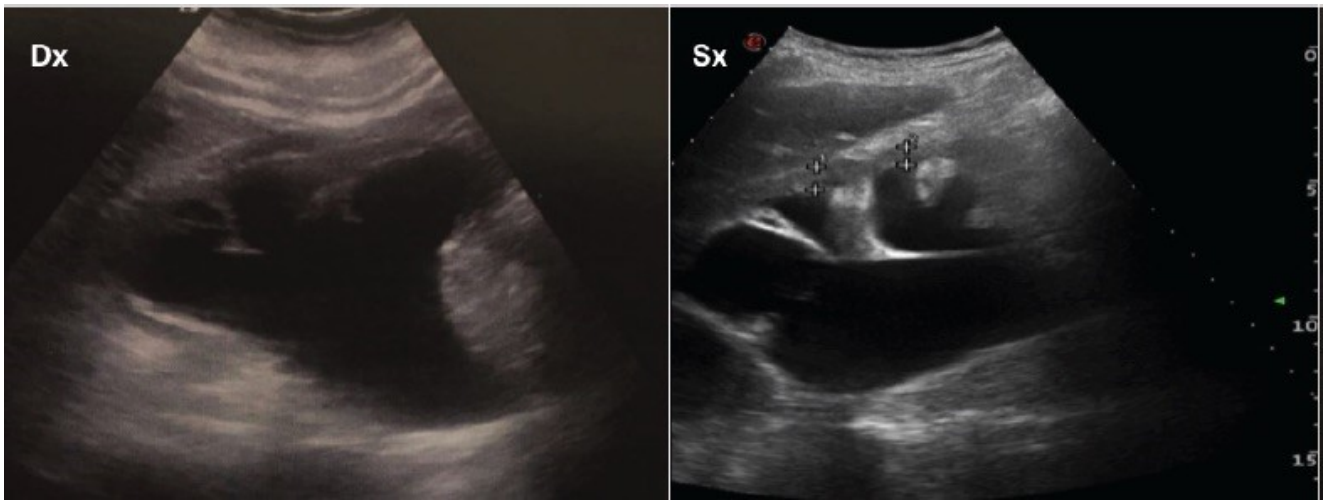


Figura 4 Idronefrosi bilaterale di II°-III° con corticalizzazione dei calici

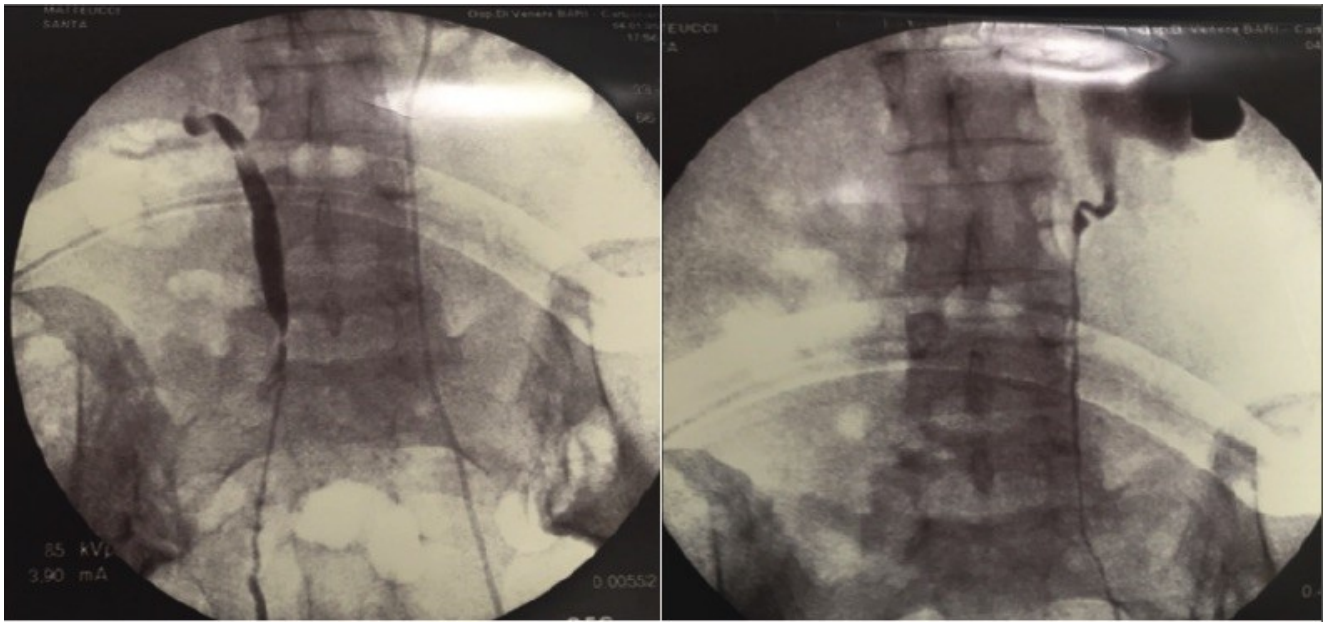

Figura 5 Pielografia ascendente. Ostruzione ureterale bilaterale più marcata a destra

Una successiva ecografia renale ha mostrato una modesta riduzione dell'idronefrosi, indici di resistenza (IR) nella norma (0,71 a destra; 0,67 a sinistra), stent ben posizionati (Fig. 6); la vescica appariva distesa, priva di coaguli; iniettando soluzione fisiologica attraverso il catetere di Foley e inserendo il box colore, si è evidenziato uno spostamento di fluidi nel suo interno tipo jet ureterale (Fig. 7).

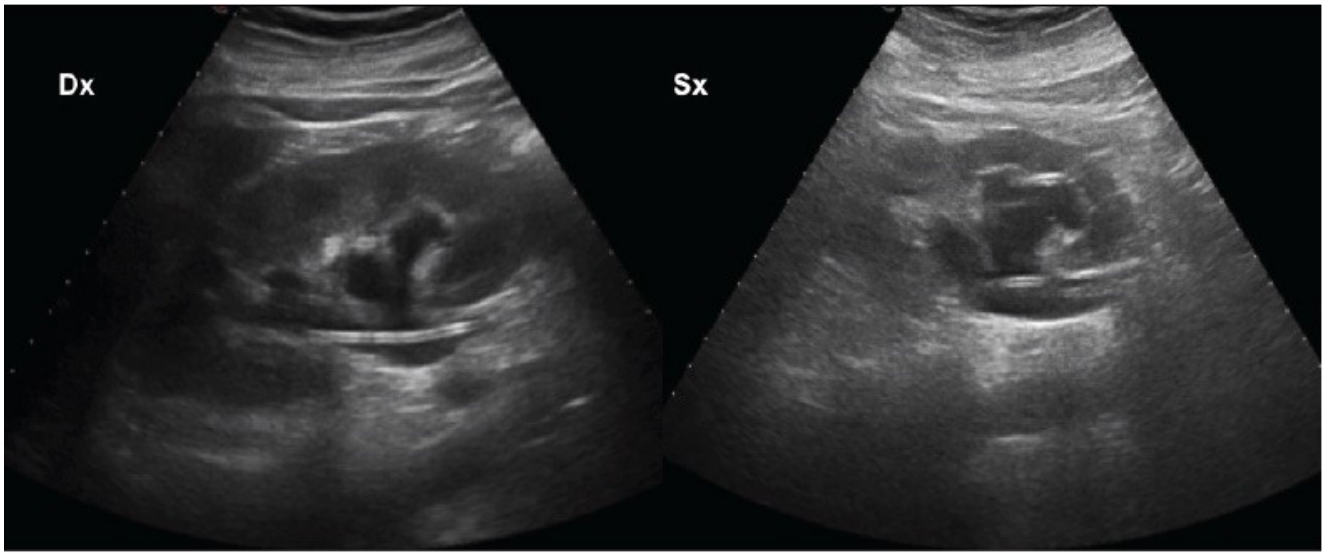


Figura 6 Stent ureterali ben posizionati, modesta riduzione dell'idronefrosi

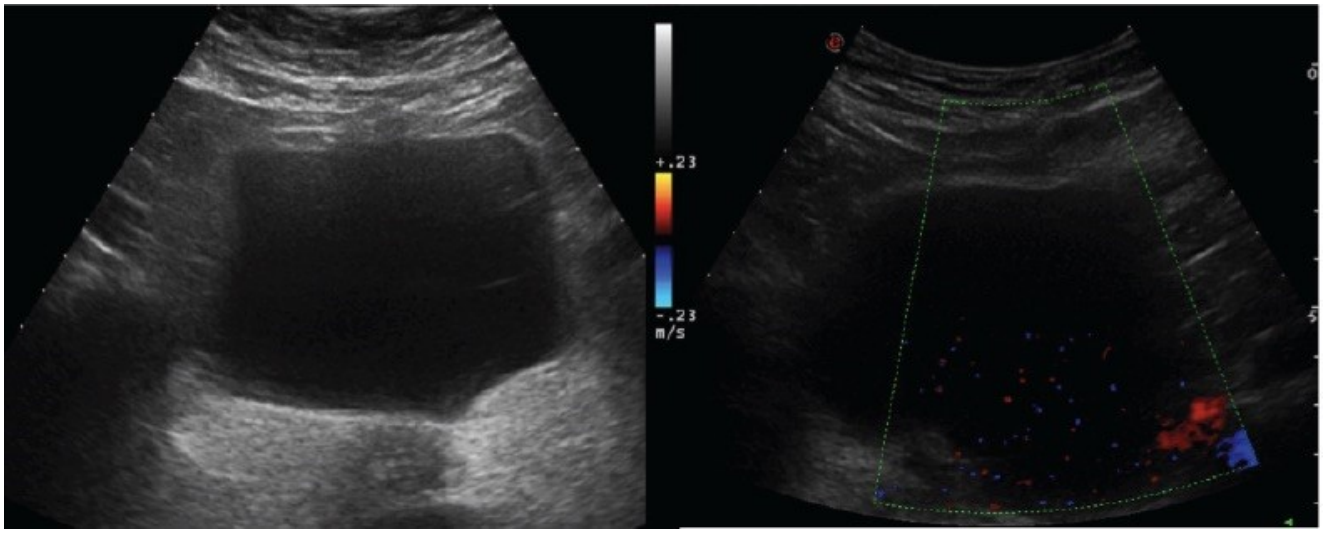


**Figura 7 Vescica repleta, presenza del jet ureterale. Assenza del palloncino di ancoraggio del catetere vescicale**

La valutazione dei restanti organi addominali ha documentato lesioni ripetitive epatiche, versamento endoaddominale ed una ganga di tessuto periaortico che avvolgeva a manicotto il vaso (Fig. 8).

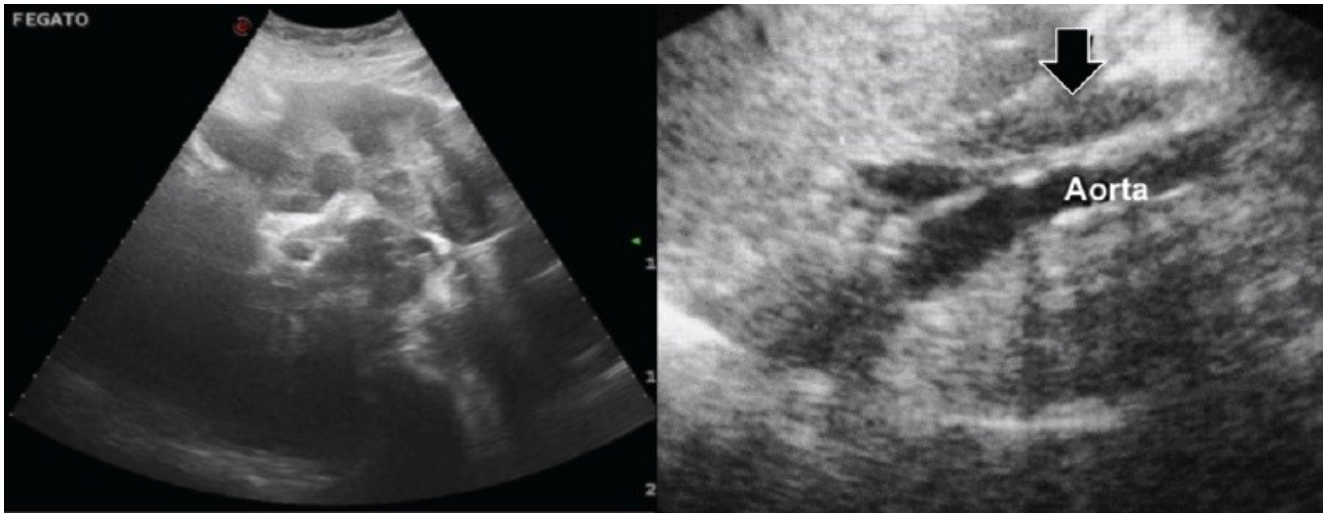


**Figura 8 Lesioni ripetitive epatiche. Area ipoecogena posta "a manicotto" attorno all'aorta**

Quindi:

- *segni indiretti di fibrosi retroperitoneale;*
- *stent ureterali in sede;*
- *vescica repleta;*
- *catetere di foley normofunzionante;*
- *presenza di jet ureterale;*
- *anuria;*
- *metastasi epatiche;*
- *versamento endoaddominale*

La mancata visualizzazione in vescica del palloncino di ancoraggio del catetere di Foley ha posto i primi dubbi che suggerirono una nuova valutazione ecografica dell'organo. Scansioni passanti al disopra della presunta vescica hanno evidenziato, questa volta, il palloncino di ancoraggio all'interno della vera vescica che appariva depleta con un'area fluida sottostante che assumeva una conformazione tale da mimare perfettamente una vescica (Fig. 9).

**Figura 9 Vescica depleta con all'interno il palloncino di ancoraggio del catetere vescicale e area anecogena sottostante**

A completamento diagnostico è stata eseguita una TC addome-pelvi senza m.d.c. che ha mostrato una discreta quota di versamento endoaddominale maggiormente distribuito in sede periepatica, perisplenica e pelvica; la presenza di diffuse lesioni secondarie a carico dei segmenti ossei; linfonodi subcentimetrici inguinali bilaterali; sono state inoltre confermate le lesioni epatiche e periaortiche oltre all'idronefrosi bilaterale. La persistenza dell'anuria ed il progressivo peggioramento funzionale renale hanno imposto il trattamento dialitico. Nei giorni a seguire la paziente è stata sottoposta nuovamente ad esame TC questa volta con m.d.c. con i seguenti quesiti:

- 1° presenza di fibrosi retroperitoneale con coinvolgimento ureterale?
- 2° sede del versamento: endo o retroperitoneale?

L'esame ha confermato il coinvolgimento ureterale bilaterale in una placca di tessuto fibroso retroperitoneale che si estendeva fino al pavimento pelvico dando origine ad una raccolta saccata di materiale corpuscolato di 250 ml circa (Fig. 10).

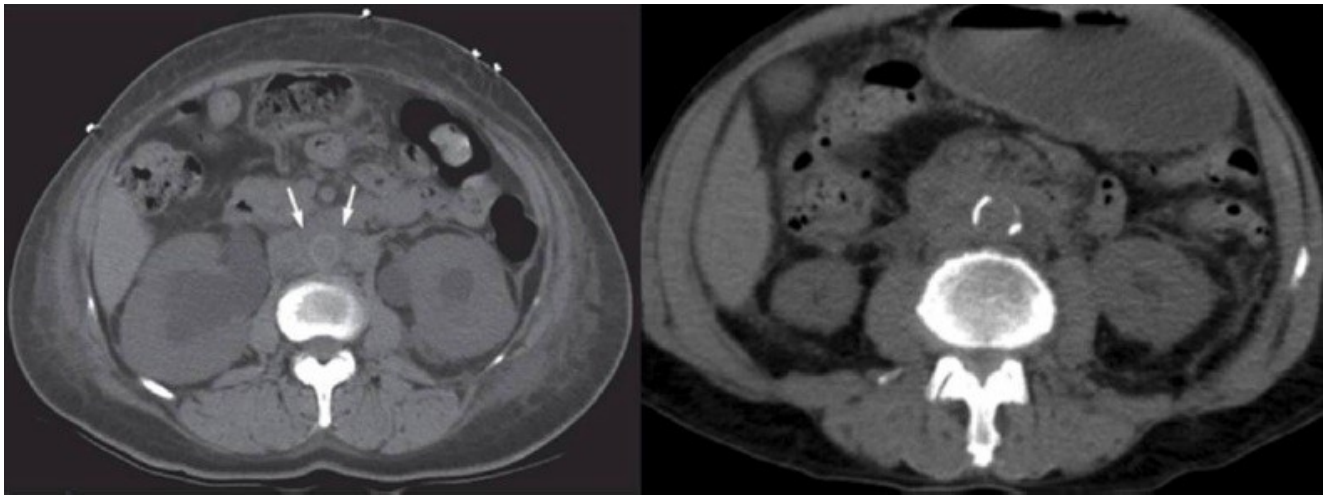

Figura 10 Fibrosi retroperitoneale estesa fino al pavimento pelvico contenente area fluida retroperitoneale

**DISCUSSIONE**

Il retroperitoneo può essere sede di raccolte ematiche, settiche, urinarie, oltre che di tumori e malattie disreattive come la fibrosi retroperitoneale e la periaortite (8-9). La fibrosi retroperitoneale o malattia di Ormond (10-11) si associa a tumori primitivi e metastatici come il tumore della mammella, da cui era affetta la nostra paziente. Le metastasi inducono una risposta desmoplastica esuberante del peritoneo con la produzione di una ganga di tessuto fibrotico che forma una spessa placca fibrosa, ipo-anecogena all'ecografia addominale (12), che incarcera gli ureteri con consensuale idronefrosi, circonda l'aorta, le arterie iliache, la vena cava, e forma recessi che possono essere sede di versamenti (13-14-15). Nel caso clinico descritto il versamento saccato retroperitoneale, erroneamente scambiato per vescica all'ecografia, potrebbe avere origini diverse:

1. ematoma;
2. processo flogistico;
3. linfocele;
4. urinoma.

Tutte patologie in cui l'ecografia, pur identificando la presenza di una raccolta, non è in grado di chiarirne la natura. Molti degli organi retroperitoneali (rene, aorta, vena cava inferiore e pancreas) sono facilmente riconoscibili con l'ecografia; mentre altre strutture, mascherate dal contenuto intestinale, possono non essere caratterizzate o addirittura essere confuse con lesioni patologiche (16). Un'emorragia retroperitoneale può dare origine ad un ematoma nella loggia dello psoas o nello spazio perirenale (17). L'aspetto ecografico è legato all'entità del sanguinamento e alla fase di organizzazione del coagulo: inizialmente iperecogeno e difficilmente distinguibile dal tessuto cellulo-adiposo, diviene progressivamente ipoecogeno con la retrazione del coagulo, per assumere infine una struttura disomogenea a margini irregolari nella quale è possibile riconoscere una componente liquida ipoecogena, ed una strutturata iperecogena. Un'altra possibile natura del versamento potrebbe essere quella flogistica: una raccolta ascessuale che vede come momenti eziopatogenetici una linfadenite; la metastatizzazione delle ossa lombosacrali o una pielonefrite secondaria alla ostruzione ureterale. Anche in questo caso l'immagine ecografica sarebbe aspecifica: una raccolta similcistica, pluriloculata, ipoecogena, disomogenea, avascolare al campionamento Doppler (18). L'aspetto anecogeno e similcistico poteva far pensare anche ad un linfocele, ipotesi questa meno plausibile non essendo stata sottoposta la paziente a linfoadenectomia retroperitoneale o interventi su organi addominali o retroperitoneali (19). Infine

l'ipotesi più probabile: un urinoma secondario alla fibrosi retro peritoneale che, inglobando gli ureteri, ha determinato un'idronefrosi (20-21) e successiva rottura di un fornice caliceale con versamento retroperitoneale di urina e raccolta nello spazio perirenale pelvico.

Ecograficamente l'urinoma si presenta ipoecogeno con forma ed estensione che ricalca quello del compartimento di raccolta, non del tutto dissimile da un ematoma, un linfocele o un ascesso (22-25). Per quanto attiene al peggioramento funzionale renale della paziente è dimostrato che periodi prolungati di ostruzione renale bilaterale possono dare esiti imprevedibili (26) che vanno dal recupero funzionale parziale, anche dopo 150 giorni, all'uremia (27-28). La ripresa funzionale è influenzata da svariati fattori, tra questi il grado di ostruzione, la compliance del sistema pieloescretore, l'efficienza del drenaggio linfatico. L'età e la corticalizzazione dei calici sono fattori predittivi di uno scarso recupero funzionale (29). Infine il riscontro di valori normali degli IR è ascrivibile alla normalizzazione del tono dell'arteriola preglomerulare seguita ad una prima fase di vascocostrizione caratterizzata da incremento degli stessi indici (30-31-32).

## CONCLUSIONI

Trattasi di un quadro di insufficienza renale acuta ostruttiva, senza ripresa funzionale dopo stenting ureterale, secondaria a fibrosi retroperitoneale. Il versamento saccato retroperitoneale, erroneamente scambiato per vescica, era probabilmente un urinoma; la diagnosi di certezza l'avremmo potuta fare solo mediante agoaspirazione ecoguidata, ma le condizioni critiche della paziente e la scarsa utilità prognostica hanno sconsigliato tale procedura. Infine riteniamo che il presunto jet fenomeno evidenziato in tale raccolta possa essere legato alla distensione della parete vescicale a seguito del riempimento dall'esterno dell'organo, distensione che ha provocato un movimento di fluidi nella raccolta retroperitoneale che è stato rilevato dal color.

## BIBLIOGRAFIA


1. Meyers MA. Dynamic Radiology Of the retroperitoneum. Normal and pathologic anatomy. Acta Gastroenterol Belg. 1983 Jul-Aug;46(7-8):273-88.
2. Meola M. Retroperitoneo, ed Meola M. In: Eureka ed. Ecografia clinica in nefrologia. Volume II, 2015, 374
3. Raptopoulos V, Lei QF, Touliopoulos P, Vrachliotis TG, Marks SC Jr. Why perirenal disease does not extend into the pelvis: the importance of closure of the cone of the renal fasciae AJR Am J Roentgenol. 1995 May;164(5):1179-84.
4. Thornton FJ, Kandiah SS, Monkhouse WS, Lee MJ. Helical CT evaluation of the perirenal space and its boundaries: a cadaveric study. Radiology. 2001 Mar;218(3):659-63.
5. Bechtold RE, Dyer RB, Zagoria RJ, Chen MY. The perirenal space: relationship of pathologic processes to normal retroperitoneal anatomy. Radiographics. 1996 Jul;16(4):841-54.
6. Kneeland JB, Auh YH, Rubenstein WA, Zirinsky K, Morrison H, Whalen JP, Kazam E. Perirenal spaces: CT evidence for communication across the midline. Radiology. 1987 Sep;164(3):657-64.
7. Mastromatteo JF, Mindell HJ, Mastromatteo MF, Magnant MB, Sturtevant NV, Shuman WP. Communications of the pelvic extraperitoneal spaces and their relation to the abdominal extraperitoneal spaces: helical CT cadaver study with pelvic extraperitoneal injections. Radiology. 1997 Feb;202(2):523-30.
8. Meola M. Retroperitoneo, ed Meola M. In: Eureka ed. Ecografia clinica in nefrologia. Volume II, 2015, pp. 384-408
9. Rajiah P, Sinha R, Cuevas C, Dubinsky TJ, Bush WH Jr, Kolokythas O. Imaging of Uncommon Retroperitoneal Masses. Radiographics. 2011 Jul-Aug;31(4):949-76.
10. Ormound JK. Bilateral ureteral obstruction due to envelopment and compression by an inflammatory retroperitoneal process. J Urol. 1948 Jun;59(6):1072-9.
11. Runowska M, Majewski D, Puszczewicz M. Retroperitoneal fibrosis – the state-of-the-art. Reumatologia 2016; 54/5
12. Ronin CG, Lohan DG, Blake MA, et al. Retroperitoneal fibrosis: a review of clinical features and imaging findings. Am J Roent-genol 2008; 191: 423-431
13. Bullock N. Idiopathic retroperitoneal fibrosis. BMJ. 1988 Jul 23;297(6643):240-1.
14. Corradi D, Maestri R, Palmisano A, Bosio S, Greco P, Manenti L, Ferretti S, Cobelli R, Moroni G, Dei Tos AP, Buzio C, Vaglio A. Idiopathic retroperitoneal fibrosis: clinicopathologic features and differential diagnosis. Kidney Int. 2007 Sep;72(6):742-53.
15. Amis ES. Retroperitoneal fibrosis. AJR Am J Roentgenol 1991; 157: 321-329
16. Meola M. Retroperitoneo, ed Meola M. In: Eureka ed. Ecografia clinica in nefrologia. Volume II, 2015, 377
17. Daly KP, Ho CP, Persson DL, Gay SB. Traumatic Retroperitoneal Injuries: Review of Multidetector CT Findings. Radiographics. 2008 Oct;28(6):1571-90. doi: 10.1148/rg.286075141.
18. Meola M. Retroperitoneo, ed Meola M. In: Eureka ed. Ecografia clinica in nefrologia. Volume II, 2015, 401
19. Spring DB, Schroeder D, Babu S, Agee R, Gooding GA. Ultrasonic evaluation of lymphocele formation after staging lymphadenectomy for prostatic carcinoma. Radiology. 1981 Nov;141(2):479-83
20. Brandt AS, Kamper L, Kukuk S, et al. Associated findings and complications of retroperitoneal fibrosis in 204 patients: Results of a urological registry. J Urol 2011; 185: 526-531.
21. Kermani TA, Crowson CS, Achenbach SJ, Luthra HS. Idiopathic retroperitoneal fibrosis: a retrospective review of clinical presentation, treatment, and outcomes. Mayo Clin Proc 2011; 86: 297-303
22. Cha JJ, Heo JY, Ko GJ, Cha DR, Kang YS A rare case of perinephric urinoma due to idiopathic retroperitoneal fibrosis. NDT Plus. 2009 Apr;2(2):190-2
23. Choi SK, Lee S, Kim S, Kim TG, Yoo KH, Min GE, Lee HL. A rare case of upper ureter rupture: ureteral perforation caused by urinary retention. Korean J Urol. 2012 Feb;53(2):131-3. doi: 10.4111/kju.2012.53.2.131.
24. Caruso Lombardi A, Rinaldi MF, Bartalena T, Elmi F, Mughetti M. Urinary ascites due to retroperitoneal fibrosis: a case report. Acta Radiol. 2007 Feb;48(1):119-21.
25. Kijima T, Okuno T, Sakai Y, Iwai A, Wakui M. A case of idiopathic retroperitoneal fibrosis accompanied by asynchronous bilateral urinoma. Hinyokika Kiyo. 2006 Mar;52(3):211-4.
26. Better OS, Arieff AI, Massry SG, Kleeman CR, Maxwell MH. Studies on renal function after relief of complete unilateral ureteral obstruction of three months' duration in man. Am J Med. 1973 Feb;54(2):234-40.
27. Green J, Vardy Y, Munichor M, Better OS. Extreme unilateral hydronephrosis with normal glomerular filtration rate: physiological studies in a case of obstructive uropathy. J Urol. 1986 Aug;136(2):361-5.
28. Cohen EP, Sobrero M, Roxe DM, Levin ML. Reversibility of long-standing urinary tract obstruction requiring long-term dialysis. Arch Intern Med. 1992 Jan;152(1):177-9.
29. Meola M. Retroperitoneo, ed Meola M. In: Eureka ed. Ecografia clinica in nefrologia. Volume II, 2015, 684
30. Gottlieb RH, Luhmann K 4th, Oates RP. Duplex ultrasound evaluation of normal native kidneys and native kidneys with urinary tract obstruction. J Ultrasound Med. 1989 Nov;8(11):609-11

31. Rodgers PM, Bates JA, Irving HC. Intrarenal Doppler ultrasound studies in normal and acutely obstructed kidneys. Br J Radiol. 1992 Mar;65(771):207-12.
32. Platt JF, Rubin JM, Ellis JH. Acute renal obstruction: evaluation with intrarenal duplex Doppler and conventional US. Radiology. 1993 Mar;186(3):685-8.

**Corrispondenza a:**
Dott. Mancini Andrea
via Madonna delle Grazie 59/B Rutigliano (BA) 70018
e-mail: andreadot@libero.it
cell: 3474402862