Insufficienza renale acuta in un paziente con mega diverticolo vescicale

Nefrologo in corsia

Rivoli Laura[1], Leonardi Giuseppe[1], Scafuro Chiara[2], Ucciero Giuseppe[2], Palumbo I. Michele[2], Galluccio Giuseppe[2], Simeoni Mariadelina[1], Capria Maria[1], Fuiano Giorgio[1]

[1]Cattedra e U.O. di Nefrologia e Dialisi, Università "Magna Graecia" di Catanzaro, Italia.
[2]U.O. di Urologia, Università "Magna Graecia" di Catanzaro, Italia.

Laura Rivoli

Corrispondenza a:
Dr.ssa Laura Rivoli
Cattedra e U.O. di Nefrologia e Dialisi, Università "Magna Graecia" di Catanzaro, Italia
Tel. 3280053303
e-mail: rivoli.laura@gmail.com

ABSTRACT
Descriviamo il caso di un uomo di 77 anni, che giunge presso la nostra U.O. per insufficienza renale acuta (IRA) su cronica (IRC), *discomfort* gastrico e vaghi sintomi urinari con diuresi apparentemente conservata e sospetto "versamento addominale". L'esame fisico confermava la presenza di versamento addominale, ma l'esame ultrasonografico addominale rivelava la presenza di un diverticolo gigante della vescica urinaria con idronefrosi bilaterale. Discutiamo quindi l'approccio diagnostico e terapeutico di queste rare complicazioni soffermandoci sugli aspetti tecnici e sui possibili rischi.

PAROLE CHIAVE: Diverticoli vescicali, nefropatia ostruttiva, IRA.

ABSTRACT
We describe the case of a previously 77-year-old man who accessed in our Nephrology Unit for acute kidney injury (AKI) on chronic kidney disease (CKD), gastric discomfort and vague urinary symptoms with apparently preserved diuresis and suspected "ascites". Physical examination confirmed the presence of abdominal effusion, even though ultrasound abdominal examination revealed the presence of a giant diverticular urinary bladder with bilateral hydronephrosis. We discuss the diagnostic and therapeutic approach of these rare complications by briefly reviewing the technical aspects and the possible consequences.

KEYWORDS: Bladder diverticulum, obstructive nephropathy, AKI.

RAZIONALE

I diverticoli vescicali sono erniazioni della tonaca mucosa e sottomucosa attraverso la parete vescicale. Possono essere solitari o multipli raggiungendo anche dimensioni considerevoli, causando molto raramente ritenzione urinaria. I pochi casi di mega diverticolo descritti in letteratura sono di tipo congenito ed associati ad una vescica neurogena o ad un ostacolo dell'out-flow vescicale. Nel soggetto adulto in età avanzata sono stati descritti rari esempi, generalmente originanti da un'ostruzione delle vie urinarie, come nel caso di ipertrofia prostatica benigna (IPB). Nella maggior parte dei casi i sintomi descritti erano vaghi (discomfort gastrico, tenesmo e senso di peso vescicale), ma non era stata riportata l'insorgenza di un'insufficienza renale acuta (IRA) conclamata (1, 2).

Presentiamo il caso di un paziente di 77 anni che giunge alla nostra osservazione con un quadro di IRA, disuria e pollachiuria e sospetto "versamento addominale". L'esame ecografico dell'addome, altresì, evidenziava la presenza di una cospicua estroflessione diverticolare della vescica, delle dimensioni di circa 25 cm di diametro, occupante l'addome. Dibattiamo l'approccio diagnostico e terapeutico di queste rare complicazioni discutendone gli aspetti tecnici ed i possibili rischi associati.

CASO CLINICO

Giunge alla nostra osservazione un paziente di 77 anni presentatosi presso la nostra Unità nel mese di aprile 2016 per rialzo dei valori di creatininemia da un valore basale di 1,5 a 5.0 mg/dl. Egli lamentava inoltre la comparsa negli ultimi mesi di malessere generale, dispepsia, senso di ripienezza addominale, e vaghi sintomi urinari quali disuria, nicturia ed ematuria intermittente.

In anamnesi il paziente risultava affetto da ipertensione arteriosa in trattamento farmacologico da 10 anni, lieve intolleranza glucidica, ipertrofia prostatica benigna (IPB), psoriasi palmare e plantare. Non vi erano stati eventi clinici particolari o modifiche terapeutiche che potessero giustificare la sintomatologia ed il quadro ematochimico riportato. Portava, inoltre, in visione un'ecografia eseguita in altro presidio che, refertava unicamente una lieve ectasia calico-pielica e la presenza di abbondante "versamento ascitico".

All'ingresso le condizioni cliniche apparivano scadute e la facies sofferente, ma lo stato nutrizionale era conservato. La pressione arteriosa era 125/70 mmHg e la frequenza cardiaca di 85 battiti per minuto. Il paziente si presentava apiretico. Obiettivamente si repertava addome globoso, teso con un'ottusità mobile, "segno del fiotto" positivo, come per abbondante versamento addominale, lievemente dolente alla palpazione superficiale o profonda su tutti i quadranti esplorati. Coesisteva, inoltre, una tumefazione a margini regolari e mal definibili in ipocondrio destro. L'obiettività toracica e cardiovascolare erano nei limiti e la diuresi era apparentemente conservata. Edemi declivi di lieve entità erano presenti bilateralmente in sede pretibiale.

Si procedeva in prima istanza all'esecuzione degli esami di laboratorio che evidenziavano un quadro di IRA con valori di creatininemia pari a 5,6 mg/dL (rispetto al valore basale di 1,5 mg/dL) e di eGFR calcolato pari a 9 ml/min/1,73 m2 (CKD-EPI) azotemia 250 mg/dL, con tendenza all'iperpotassiemia K+ 5,9 mEq/L. All'esame chimico fisico delle urine erano presenti numerosi leucociti con rare emazie e la proteinuria delle 24 ore era di circa 4 g. L'emogas analisi evidenziava un quadro di acidosi metabolica. Il dosaggio ematico dell'antigene prostatico specifico (PSA), che il paziente non monitorizzava da tempo, riportava livelli elevati (29 mg/dl).

Abbiamo quindi eseguito, come di routine, esame ecografico dell'addome, praticato all'interno della nostra U.O. mediante ecografo GE Logiq V5.

All'esame ultrasonografico (US) in B-mode si evidenziava la presenza di abbondante versamento intra addominale di natura non completamente eco-priva occupante tutti i quadranti inferiori dell'addome e con una distribuzione atipica rispetto a quella riscontrabile in caso di ascite. Essa, infatti, appariva contigua alla parete vescicale ed in comunicazione con essa mediante un'estroflessione della parete posteriore. Il reperto ecografico, quindi, configurava il quadro di una voluminosa estroflessione diverticolare del diametro cranio-caudale superiore ai 25 cm, contenente abbondante materiale disomogeneamente iso-ipoecogeno come da coaguli ematici. Coesistevano, inoltre, altre più piccole estroflessioni diverticolari della vescica (Figura 1).

Figura 1

Voluminosa estroflessione diverticolare della vescica il cui tramite era rilevabile a livello della parete posteriore della vescica.

Reni entrami in sede, apparivano di dimensioni lievemente aumentate di volume (diametro longitudinale massimo di circa 14 cm a destra e 14,5 cm a sinistra) (Figura 2). Il rene destro era caratterizzato da netto assottigliamento della corticale (Figura 3); il sinistro presentava, invece, corticale di spessore conservato, ma ecogenicità discretamente accentuata. Bilateralmente si rilevava la presenza di dilatazione delle cavità calico-pieloureterali come per idronefrosi di grado severo a destra, di grado moderato/severo a sinistra. A carico del rene sinistro si notava la presenza di qualche formazione di aspetto cistico delle dimensioni massime di circa 3.5 – 4 cm a contenuto anecogeno ed avascolari all'esame Color Doppler (CD).

Figura 2

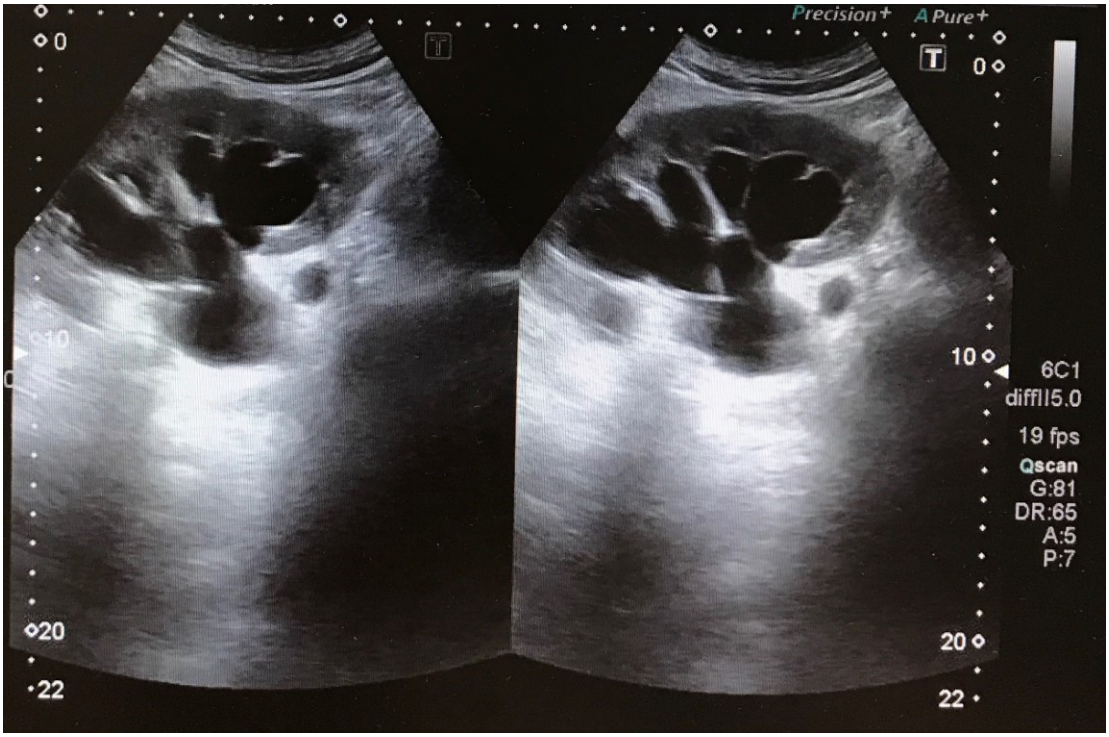

Rene sinistro in sede caratterizzato da idronefrosi di secondo - terzo grado.

Figura 3

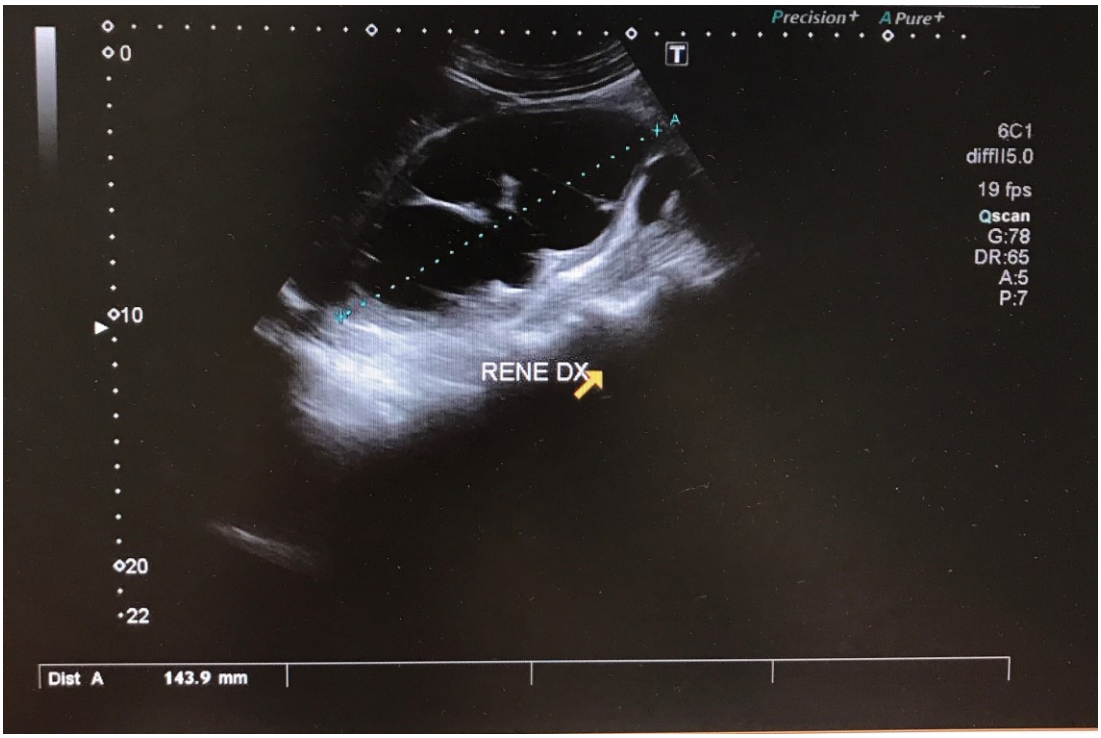

Rene destro con più marcato assottigliamento corticale ed idronefrosi di terzo - quarto grado.

Infine, la prostata era marcatamente aumentata, di dimensioni, di 7 x 6.3 x 6.2 cm circa (vol. di 143cc. peso di circa 150gr.), globosa e improntante il pavimento vescicale con diffuse e grossolane alterazioni ghiandolari di tipo iperplasico- adenomatoso, con aspetto nodulare in regione centrale.

Appariva, quindi, evidente come il quadro di IRA di tipo ostruttivo era stato causato dalla

combinazione tra l'ostruzione costituita dal diverticolo presente in vescica e l'ipertrofia prostatica benigna. Le notevoli dimensioni raggiunte dal diverticolo stesso lasciavano ipotizzare che questo si fosse sviluppato in un intervallo di tempo abbastanza prolungato.

Si provvedeva in urgenza, pertanto, al posizionamento di catetere vescicale a permanenza con cistoclisi ottenendo un drenaggio intermittente di circa 12 litri di urine assieme all'emissione di molti coaguli e materiale ematico.

Ulteriori misure terapeutiche comprendevano un'adeguata idratazione endovenosa al fine di compensare la successiva comparsa di poliuria post-ostruttiva mediante la somministrazione di soluzione fisiologica 2000 ml/die ed adeguata antibioticoterapia (Levofloxacina 250 mg/die ev).

Nei giorni successivi si assisteva ad una progressiva anemizzazione del paziente e alla persistenza di macroematuria per cui in quinta giornata si rendeva necessaria emotrasfusione con un'unità di emazie che riportava i valori di emoglobinemia a 9,3 g/dl. La trasfusione veniva associata a terapia marziale in virtù della sideropenia.

Si otteneva quindi un notevole miglioramento delle condizioni cliniche generali, della distensione e del dolore addominale ed si assisteva alla progressiva scomparsa della macroematuria.

Il paziente è stato sottoposto ad un monitoraggio ecografico giornaliero. Già in seconda giornata si apprezzava una discreta riduzione della stasi urinaria ed anche la vescica risultava nettamente meno repleta e detesa delle plurime estroflessioni diverticolari già descritte (Figura 4, Figura 5).

Figura 4

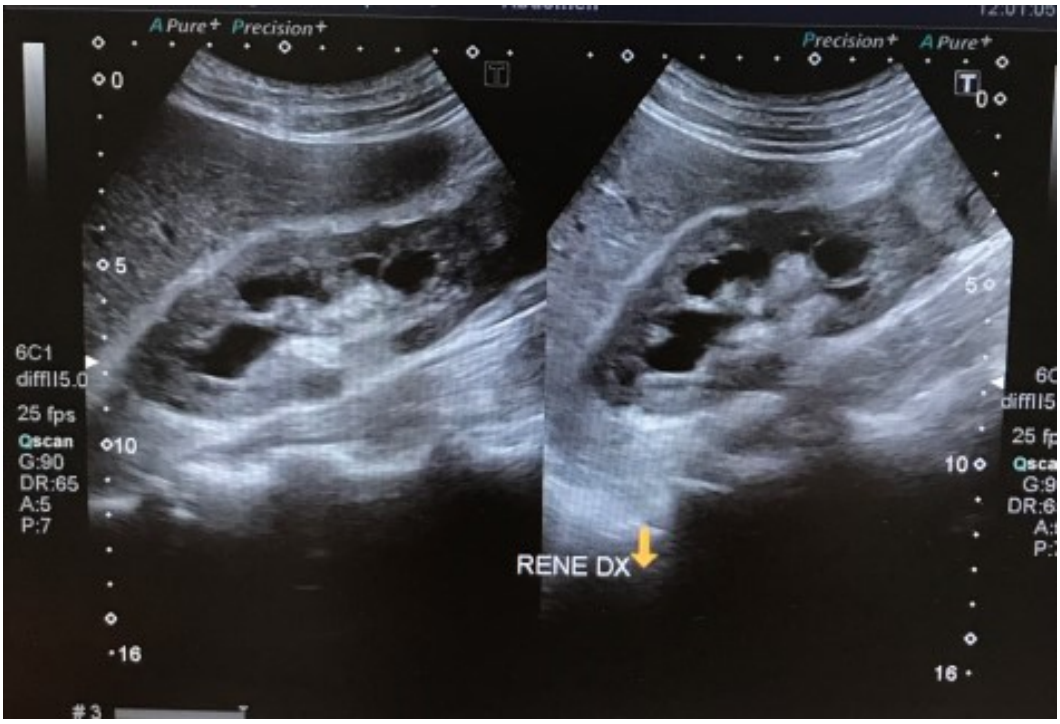

Rene destro si apprezza notevole riduzione dell'urostasi con discreta dilatazione della cavità calico-pieloureterali.

Figura 5

A carico di entrambi i reni si evidenziano formazioni di aspetto cistico delle dimensioni massime di circa 3.5 - 4 cm a destra e di 2.5 - 3 cm a sinistra.

In questa fase, il lume vescicale appariva ora completamente occupato da abbondante materiale disomogeneo, iso-ipoecogeno, come da coaguli ematici.

Si assisteva altresì ad un progressivo decremento dei valori di creatininemia che dopo 10 giorni di degenza si riducevano a 2,3 mg/dl rispetto al 5,6 mg/dl dell'ingresso.

Ai successivi controlli il quadro di idronefrosi bilaterale appariva notevolmente ridotto e lo svuotamento del contenuto vescicale permetteva di evidenziare una massa iso-iperecogena nel rene destro (Figura 6), peraltro mai descritta negli esami strumentali precedentemente effettuati e individuata in successivi esami di secondo livello come una lesione compatibile con carcinoma renale (Figura 7, Figura 8).

Figura 6

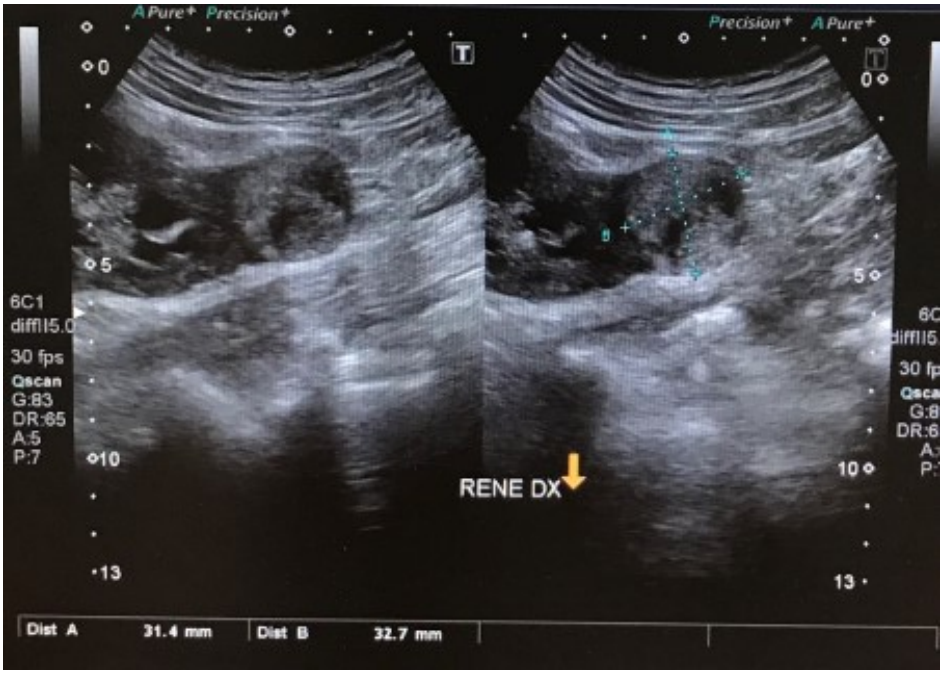

In corrispondenza del polo renale inferiore di destra concomita formazione solida, a prevalente sviluppo esofitico, di 3 - 3.5 cm circa.

Figura 7

L'Uro-RMN mostrava a carico di entrambi i reni alcune formazioni di tipo cistico. Al polo inferiore del rene di destro si evidenzia formazione solida a contorni regolari a sviluppo esofitico di circa 3,7 x3,1 cm con comportamento contrastografico compatibile con neoplasia.

Figura 8

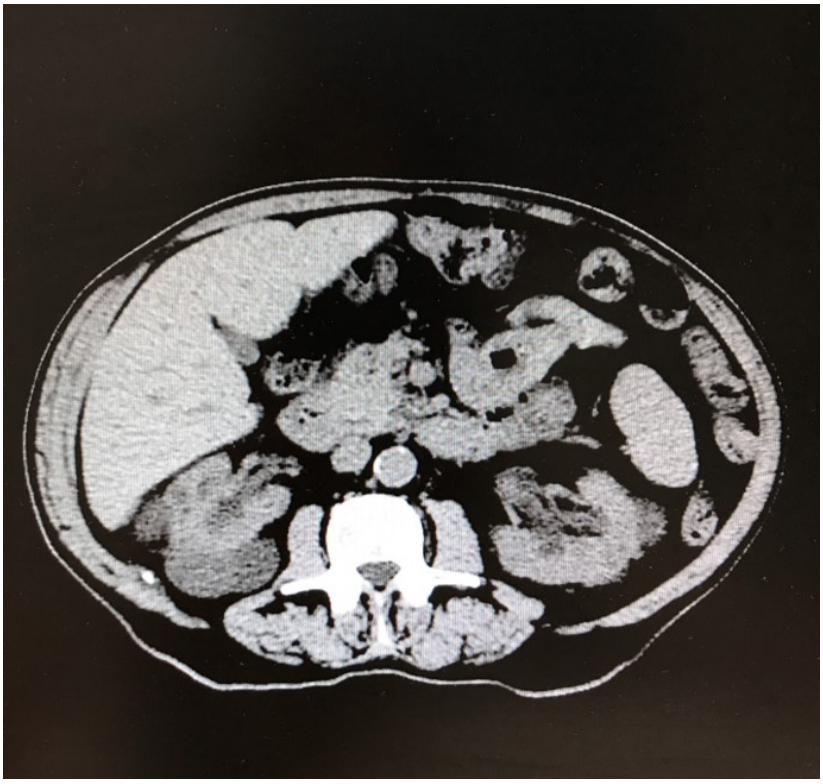

L'Uro-RMN mostrava a carico di entrambi i reni alcune formazioni di tipo cistico. Al polo inferiore del rene di destro si evidenzia formazione solida a contorni regolari a sviluppo esofitico di circa 3,7 x3,1 cm con comportamento contrastografico compatibile con neoplasia.

In accordo con l'U.O. di Urologia del nostro istituto, il paziente è stato quindi sottoposto dapprima ad intervento di nefrectomia radicale destra con esito istologico di carcinoma renale papillare di tipo I confinato al rene e successivamente ad intervento di adenomectomia trans vescicale e diverticulectomia.

A distanza di un anno, i valori di funzione renale sono rimasti stabili: creatininemia 2.37 mg/dl con eGFR di 24 ml/min CKD-EPI e la diuresi è conservata. Il paziente è sottoposto periodicamente a monitoraggio ecografico per evidenziare precocemente l'eventuale comparsa di altri diverticoli.

DISCUSSIONE

I diverticoli vescicali consistono in espansioni della tonaca mucosa e sottomucosa attraverso aree di "minore resistenza" congenita o acquisita del muscolo detrusore vescicale. Essi risultano nella formazione di un sacco erniario connesso alla vescica attraverso un "collo" (1).

Quelli di grandi dimensioni sono più spesso di tipo congenito, solitamente in associazione con la presenza di valvole uretrali posteriori o vescica neurogena. Esordiscono nella maggior parte dei casi attorno al decimo anno di età. Eccezionalmente possono anche insorgere nel contesto di patologie connettivali come la sindrome di Ehlers-Danlos (3).

Quelli di tipo acquisito o "da pulsione", sono invece più spesso associati ad ostruzione dell'out-flow urinario e quindi più frequentemente derivati da cause ostruttive a valle della vescica (4).

L'etiologia più comunemente riscontrata nella popolazione adulta è l'IPB, a seguire la stenosi

uretrale e le disfunzioni funzionali dell'uretra.

Considerando l'alta prevalenza della IPB nella popolazione anziana e la minore attenzione in questa fascia di età per i sintomi urinari, nonché la maggiore fragilità tissutale, l'incidenza dei diverticoli vescicali potrebbe essere molto più alta di quella riportata in letteratura (2).

I pazienti anziani, infatti, tendono a trascurare la patologia ed a sottovalutarne i sintomi.

Inoltre, raramente i pazienti lamentano chiari disturbi della minzione e più spesso la loro presenza è del tutto silente. Spesso il riscontro è quindi incidentale nel corso di un esame ecografico dell'apparato urinario.

Uno dei più vasti studi condotti sull'argomento dal gruppo di Shakeri et al., ha riportato un tasso di prevalenza del 27,4% sulla cistoscopia e del 40% sulla cistografia (5).

Le complicanze più frequentemente riportate sono infezioni ricorrenti del tratto urinario (fino al 68%), tumori maligni intra diverticolari (2% -20%) di cui il più frequente il carcinoma a cellule di transizione (70%), reflusso vescicoureterale od ostruzione ureterale (5% -15%) ed infine molto rara ma riportata anche la rottura spontanea.

Non erano stati riportati finora in letteratura casi di diverticoli diagnosticati in seguito all'insorgenza di nefropatia ostruttiva bilaterale acuta accompagnata da IRA.

Pertanto i diverticoli vescicali, specie se di grandi dimensioni vanno trattati precocemente al fine di preservare la funzionalità della vescica e dell'uretra oltre che per ridurre la possibilità di degenerazione neoplastica.

Anche quando di più piccole dimensioni, è essenziale l'approfondimento diagnostico mediante esame endoscopico al fine di prevenire o diagnosticare precocemente la presenza di patologie oncologiche.

In particolare indagini radiologiche di secondo livello quali la risonanza magnetica (Uro-RMN) con mezzo di contrasto o la cistoureterografia possono essere necessari prima del trattamento chirurgico.

Il nostro caso è esemplare della possibile insorgenza dello sviluppo di un abnorme diverticolo vescicale in presenza di IPB con sintomi lievi e di come questo possa essere complicato da IRA ostruttiva, con un quadro clinico-ecografico tale da mascherare la coesistenza di una concomitante neoplasia renale.

L'approccio diagnostico iniziale con l'ecografia B-mode ha già permesso di escludere la presenza di un versamento ascitico ed ha altresì evidenziato la presenza di un'ostruzione bilaterale delle vie urinarie.

Essa ha permesso di determinare la presenza di una grossa erniazione della parete vescicale e di stimarne le dimensioni ed il contenuto, nonché di valutare in tempo reale lo svuotamento ed il miglioramento dell'idronefrosi dopo la diagnosi.

Pertanto l'esame ultrasonografico standard deve essere sempre preso in considerazione nel valutare l'entità del diverticolo e dei cambiamenti di pressione nel rene secondari all'ostruzione (6).

Successivamente, il trattamento invasivo è stato principalmente rivolto alla rimozione delle complicanze neoplastiche e poi alla risoluzione delle cause del suo sviluppo.

I piccoli diverticoli solitamente vengono trattati solo eliminando la causa ostruttiva a valle, alleviando gli ostacoli dell'out-flow urinario, tuttavia, nel caso di formazioni diverticolari di grandi dimensioni, la diverticulectomia open è la chirurgia scelta. Metodiche chirurgiche meno invasive

come la laparoscopia e sono stati segnalati in letteratura, in ogni caso però la modalità open rimane il trattamento di scelta per casi di grandi dimensioni come il nostro.

Nella diagnosi differenziale della IRA dell'anziano la possibilità di un abnorme diverticolo ostruente deve essere presa in considerazione.

Anche se la presenza dei diverticoli della vescica può essere non frequente in età avanzata, essa rappresenta una grave minaccia per la funzione renale e va sempre considerata nella diagnosi differenziale della IRA nell'anziano. Sarebbe altresì auspicabile una maggiore la consapevolezza da parte sia del paziente che del medico del fatto che l'IPB può associarsi a diverticolosi ostruente della vescica.

CONCLUSIONI

I pazienti anziani sono ad alto rischio di sviluppare diverticoli vescicali. Questi possono raggiungere dimensioni anche notevoli rimanendo pressoché sintomatologicamente silenti, nonostante un coinvolgimento renale severo. Pertanto, spesso non vengono prontamente riconosciuti e correttamente diagnosticati a causa anche della complessità all'esame ecografico. Una maggiore attenzione dei pazienti e dei clinici è necessaria al fine di una diagnosi più precoce e precisa di queste complicanze.

BIBLIOGRAFIA

1. Chia-Yu Chang, J., T.F. Hsu, and C.K. How, Acute urine retention with two giant urinary bladder diverticula. J Emerg Med, 2015. 48(2): p. e39-40.
2. Kumar, S., et al., Giant Urinary Bladder Diverticula presenting as Epigastric Mass and Dyspepsia. Nephrourol Mon, 2014. 6(4): p. e18918.
3. Burrows, N.P., et al., Giant bladder diverticulum in Ehlers-Danlos syndrome type I causing outflow obstruction. Clin Exp Dermatol, 1998. 23(3): p. 109-12.
4. Quirinia, A. and A.L. Hoffmann, Bladder diverticula in patients with prostatism. Int Urol Nephrol, 1993. 25(3): p. 243-7.
5. Shakeri, S., et al., The incidence of diverticula of urinary bladder in patients with benign prostatic hypertrophy and the comparison between cystoscopy and ystography in detecting bladder diverticula. Iran Red Crescent Med J, 2007. 9(1): p. 36-41.
6. Martino, P., et al., Practical recommendations for performing ultrasound scanning in the urological and andrological fields. Arch Ital Urol Androl, 2014. 86(1): p. 56-78.